www.urgencemonastir.com

# CAS CLINIQUE

Il s'agit d'un patient âgé de 28 ans qui s'est présenté aux urgences pour une hémoptysie récurrente de faible abondance évoluant depuis un mois.

Tabagique à 15 P/A non sevré.
Alcoolique chronique.
Notion de promiscuité (ancien détenu).
Notion de contact avec des animaux ( chiens et moutons).

ATCDS: Notion de recours fréquents aux urgences pour intoxication alcoolique.

# HISTOIRE DE LA MALADIE

Depuis un mois:

- Installation progressive d'une toux sèche devenant par la suite productive ramenant des expectorations jaunâtres striées du sang .

- Survenue de façon récurrente d'épisodes d'hémoptysie de faible abondance.

- Notion d'altération de l'état général avec amaigrissement non chiffré et sueurs nocturnes.

# EXAMEN PHYSIQUE

- Température: 37°c.
- Pâleur cutanéo-muqueuse.
- Etat hémodynamique stable.
- Fréquence respiratoire: 18 cycles/min.
- AP: râles ronflants diffus aux deux bases avec des crépitants au niveau du champs pulmonaire droit.
- SaO2: 98%.
- Le reste de l'examen est normal en dehors d'un mauvais état buccodentaire.

# Quels examens complémentaires demandez vous de première intension?

- 1- Une radiographie du thorax
- 2- Un scanner thoracique
- 3- Une numération formule sanguine
- 4- Une recherche de BK dans les crachats
- 5- Une CRP
- 6- Un ECBC
- 7- Une gazométrie artérielle
- 8- Des hémocultures
- 10- Un bilan d'hémostase, groupe sanguin
- 11- Un bilan hépatique
- 12- fibroscopie bronchique

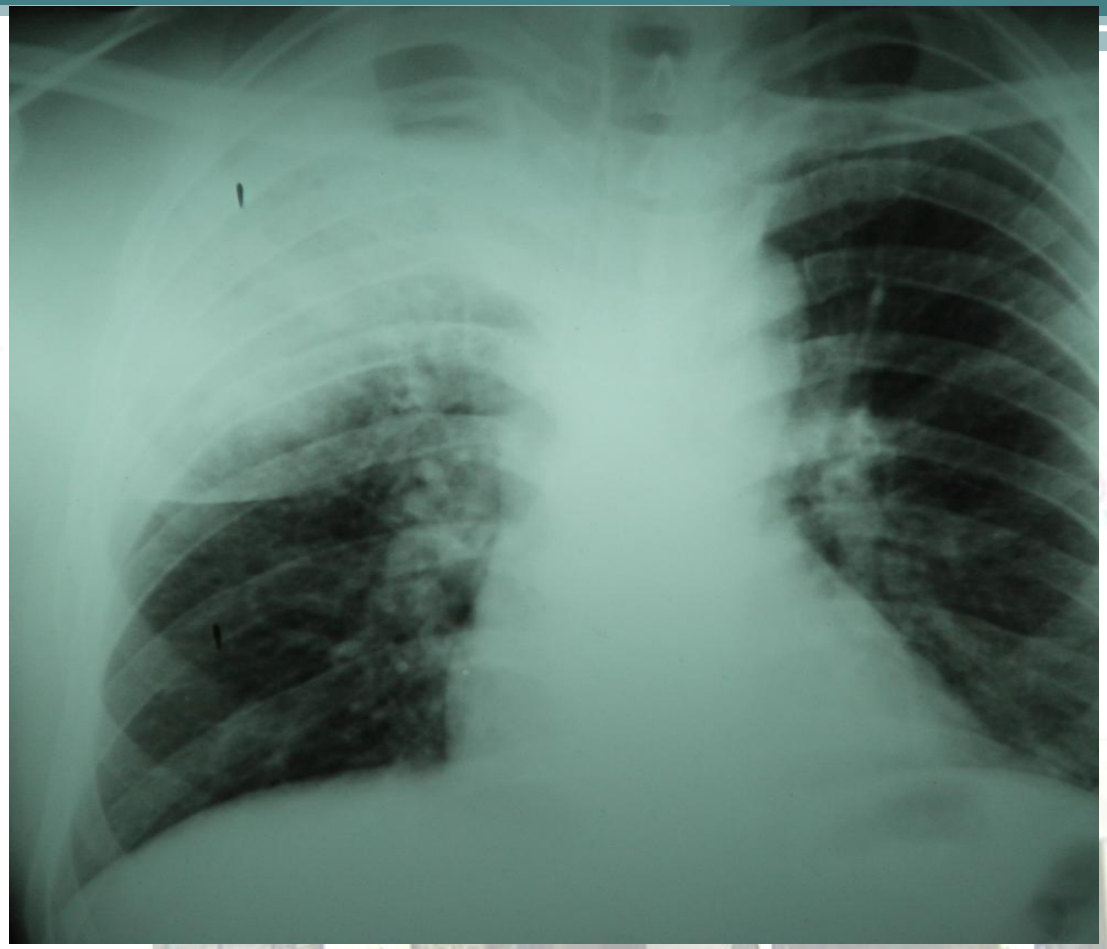

Radiographie du thorax du 08/04/2012

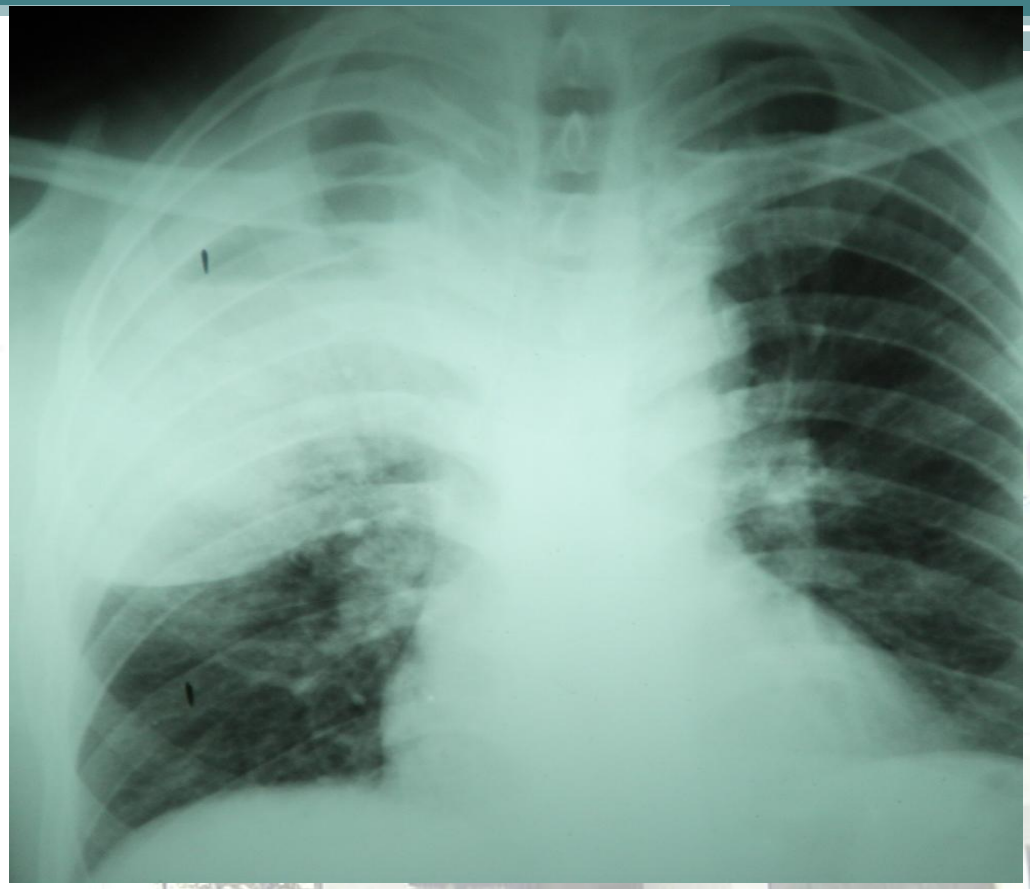

**Opacité de tonalité hydrique homogène bien limitée occupant les deux tiers supérieurs du champ pulmonaire droit avec un niveau hydro-aérique**

# BIOLOGIE

- GS: B négatif
- Bilan d'hémostase: sans anomalies.
- NFS:
  -Anémie normochrome normocytaie à 10,1 g/dl
  -Hyperleucocytose à 18600 éléments /ml

- GDS (AA): pH= 7.54 $PaO_2$= 99mmHg
  $PaCO_2$= 24mmHg $HCO_3$= 20mEq $SaO_2$= 98.5%
- CRP: 133 mg/l

# A ce stade, quel(s) diagnostic(s) évoquez vous?

1. Kyste hydatique
2. Tuberculose pulmonaire
3. Cancer broncho-pulmonaire
4. Granulomatose de Wegener
5. Pneumopathie infectieuse excavée

# Quels examens complémentaires demandez vous de deuxième intension?

- 1- Une radiographie du thorax
- 2- Un scanner thoracique
- 3- Une numération formule sanguine
- 4- Une recherche de BK dans les crachats
- 5- Une CRP
- 6- Un ECBC
- 7- Une gazométrie artérielle
- 8- Des hémocultures
- 10- Un bilan d'hémostase, groupe sanguin
- 11- Un bilan hépatique
- 12- fibroscopie bronchique

# AUTRES EXPLORATIONS

- Recherche de BK dans les crachats négative (examen direct et culture)
- ECBC: culture polymorphe
- Sérologie hydatique: négative
- Marqueurs tumoraux (CA19-9, ACE, AFP, PSA): négatifs

# **TDM THORACIQUE** ( 10/04/2012)

Condensation parenchymateuse au niveau du lobe supérieur droit avec des adénopathies hilaires homolatérales.

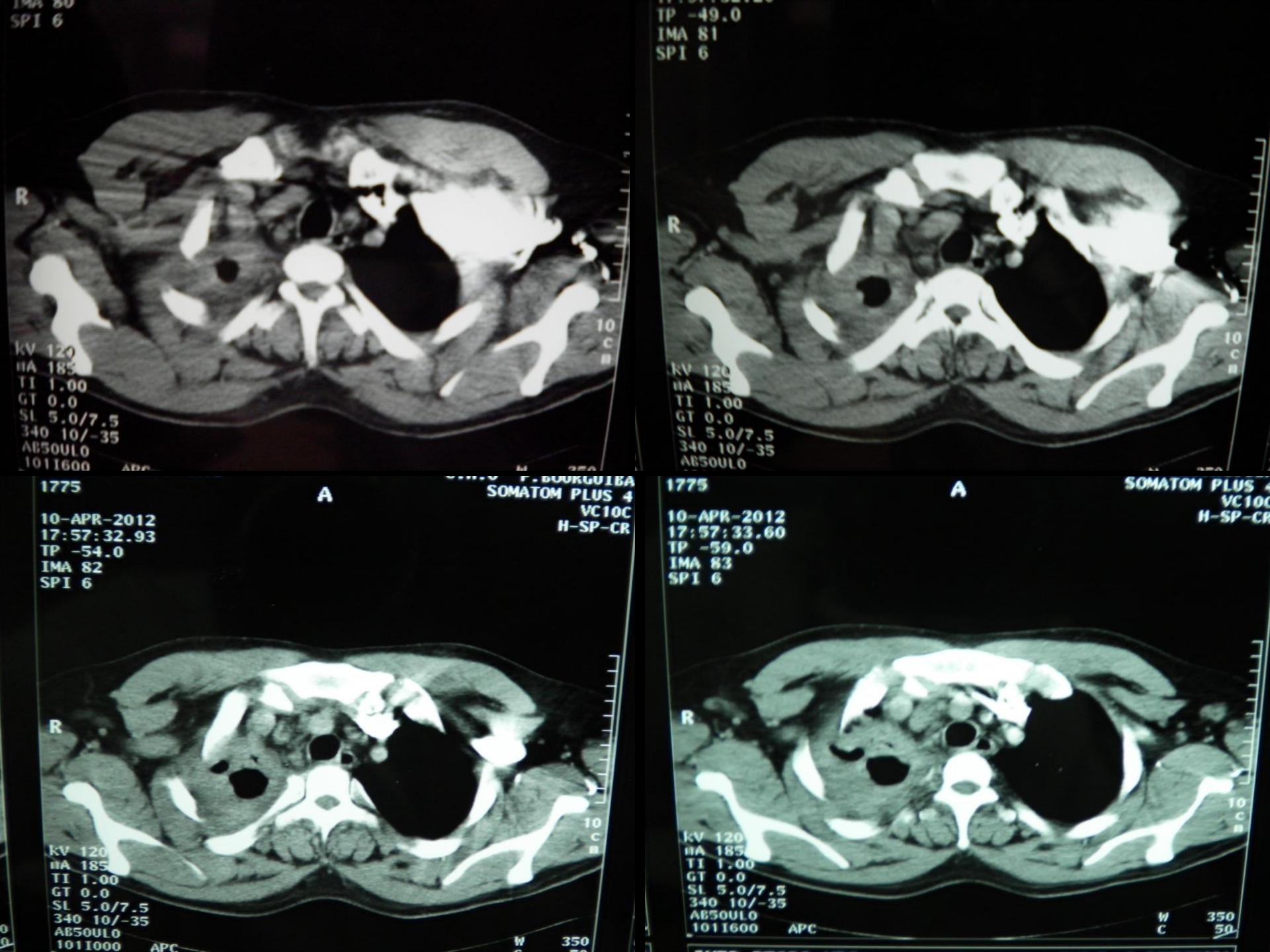
SPI 6
R
kV 120
TI 1.00
GT 0.0
SL 5.0/7.5
340 10/-35
ABSOULO
TP -49.0
IMA 81
SPI 6
R
kV 120
TI 1.00
GT 0.0
SL 5.0/7.5
340 10/-35
ABSOULO
1775
A
SOMATOM PLUS 4
VC10C
H-SP-CR
10-APR-2012
17:57:32.93
TP -54.0
IMA 82
SPI 6
R
kV 120
TI 1.00
GT 0.0
SL 5.0/7.5
340 10/-35
ABSOULO
1011000
APC
W 350
1775
A
10-APR-2012
17:57:33.60
TP -59.0
IMA 83
SPI 6
R
kV 120
TI 1.00
GT 0.0
SL 5.0/7.5
340 10/-35
ABSOULO
1011600
APC
W 350
C 50

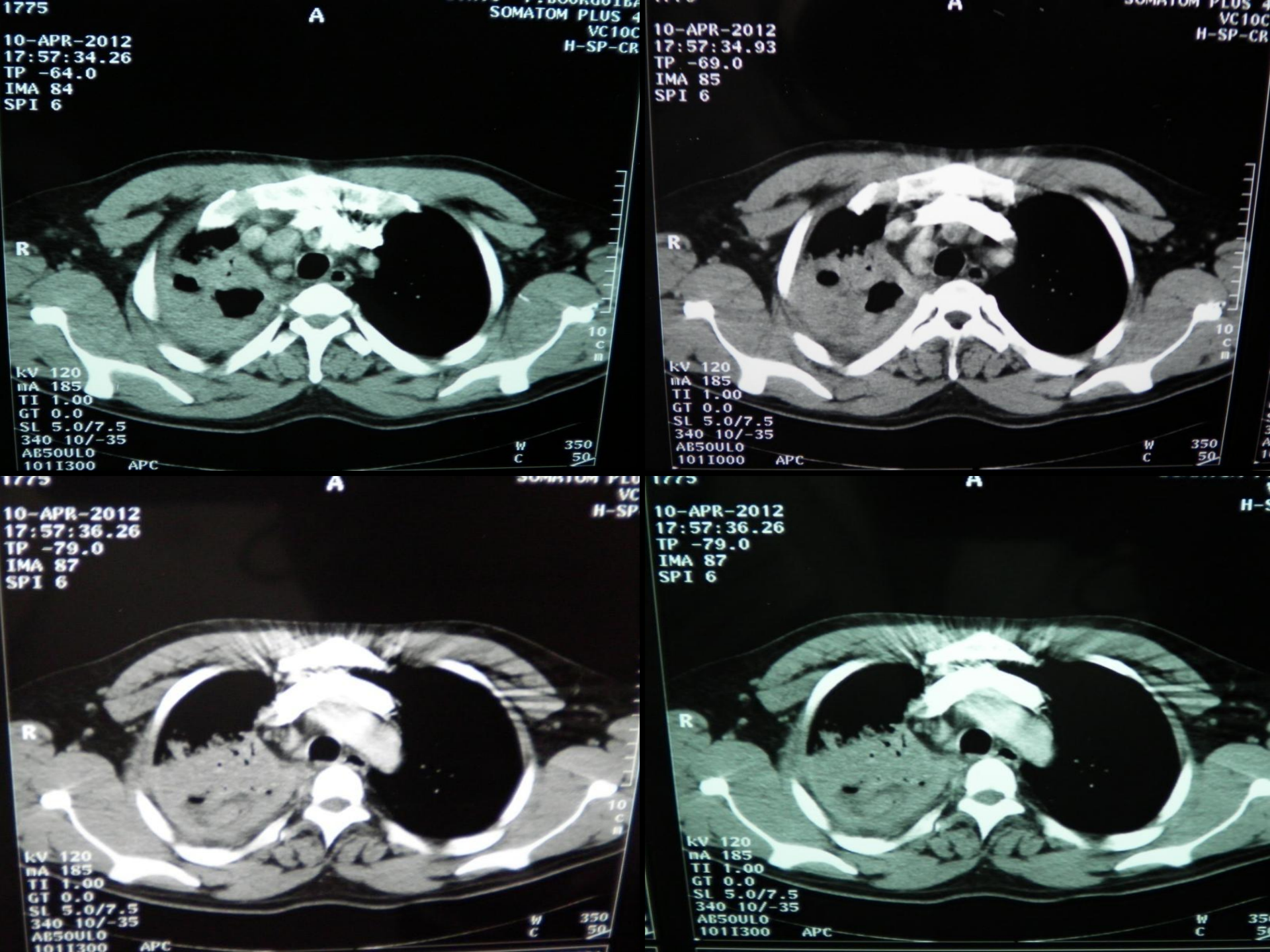
1775
A
SOMATOM PLUS 4
VC10C
H-SP-CR
10-APR-2012
17:57:34.26
TP -64.0
IMA 84
SPI 6
R
10 cm
kV 120
mA 185
TI 1.00
GT 0.0
SL 5.0/7.5
340 10/-35
ABSOULO
101I300
APC
W 350
C 50
A
SOMATOM PLUS 4
VC10C
H-SP-CR
10-APR-2012
17:57:34.93
TP -69.0
IMA 85
SPI 6
R
10 cm
kV 120
mA 185
TI 1.00
GT 0.0
SL 5.0/7.5
340 10/-35
ABSOULO
101I000
APC
W 350
C 50
A
10-APR-2012
17:57:36.26
TP -79.0
IMA 87
SPI 6
R
10 cm
kV 120
mA 185
TI 1.00
GT 0.0
SL 5.0/7.5
340 10/-35
ABSOULO
101I300
APC
W 350
C 50
A
10-APR-2012
17:57:36.26
TP -79.0
IMA 87
SPI 6
R
kV 120
mA 185
TI 1.00
GT 0.0
SL 5.0/7.5
340 10/-35
ABSOULO
101I300
APC

# FIBROSCOPIE BRONCHIQUE(19/04/2012)

- Au niveau de la lobaire supérieure droite: muqueuse inflammatoire avec élargissement des épérons intersegmentaires.
- Présence d'abondantes sécrétions bronchiques purulentes avec odeur fétide.

# LIQUIDE BRONCHIQUE

Examen bactériologique: négatif
Recherche de BK: négative
Absence de cellules néoplasiques

# A ce stade, quel est le diagnostic le plus probable?

1. Kyste hydatique
2. Tuberculose pulmonaire
3. Cancer broncho-pulmonaire
4. Granulomatose de Wegener
5. Pneumopathie infectieuse excavée

# Pneumopathie infectieuse excavée

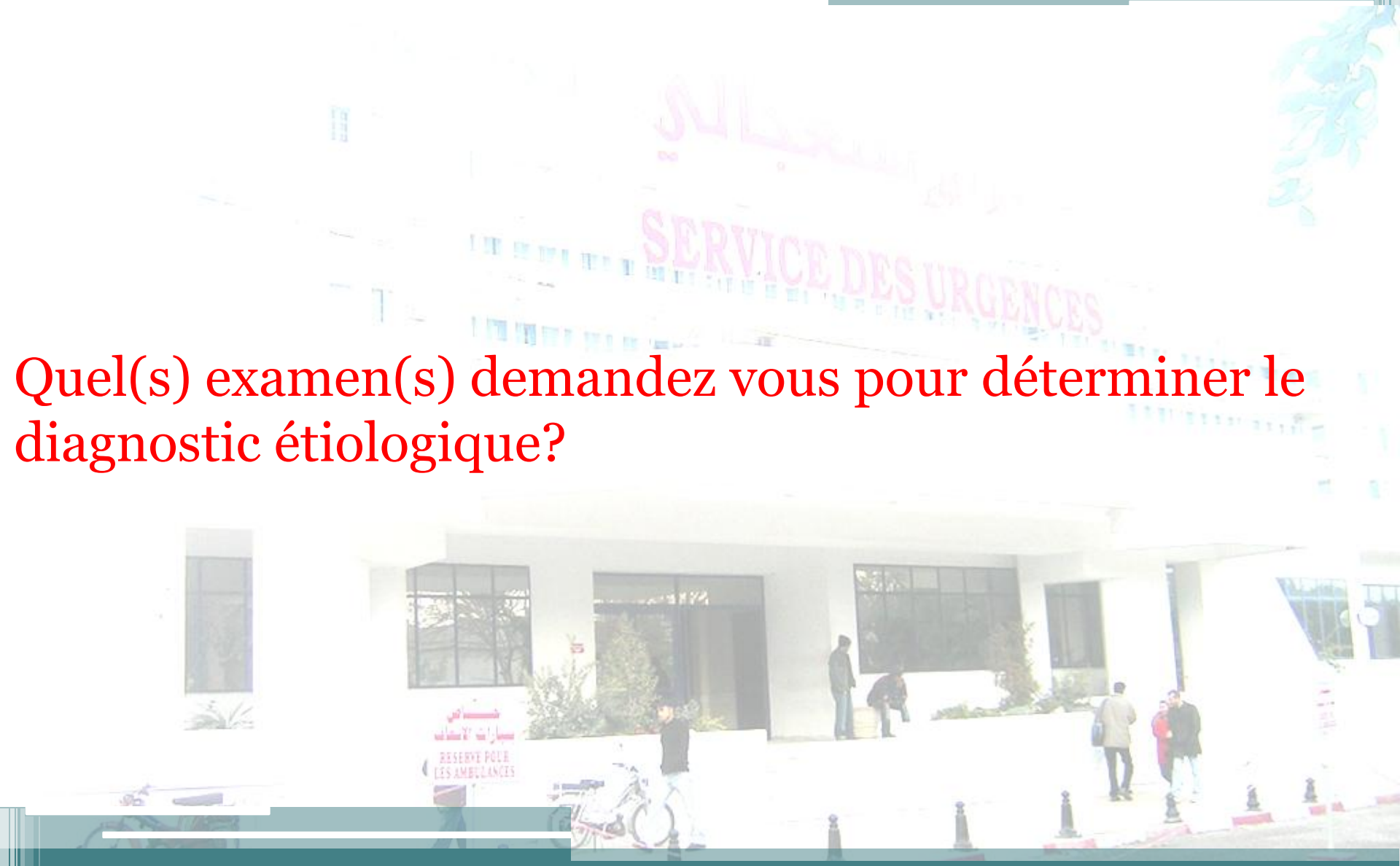


# Quel(s) examen(s) demandez vous pour déterminer le diagnostic étiologique?

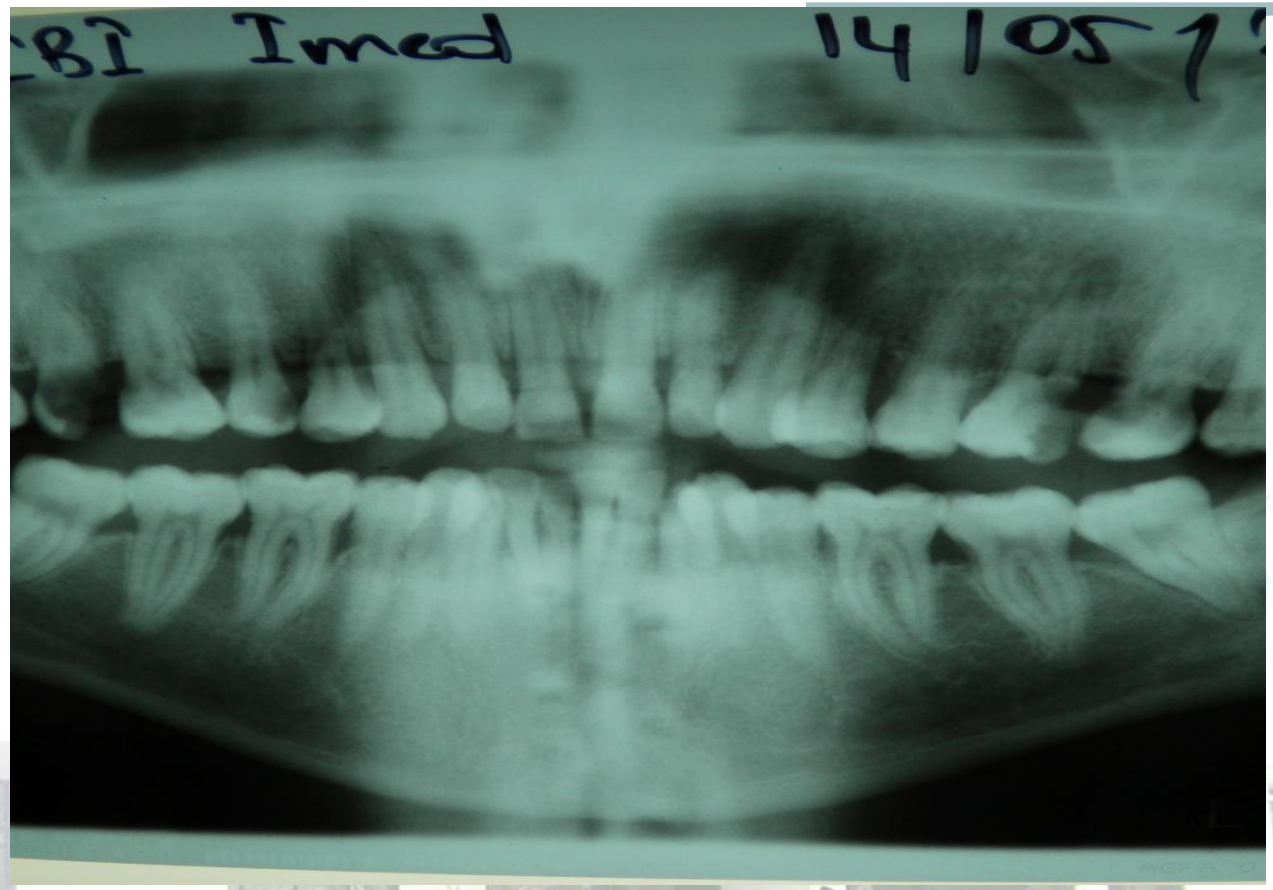


Rx panoramique:

**présence de multiples sources d'infection nécessitant l'extraction dentaire.**

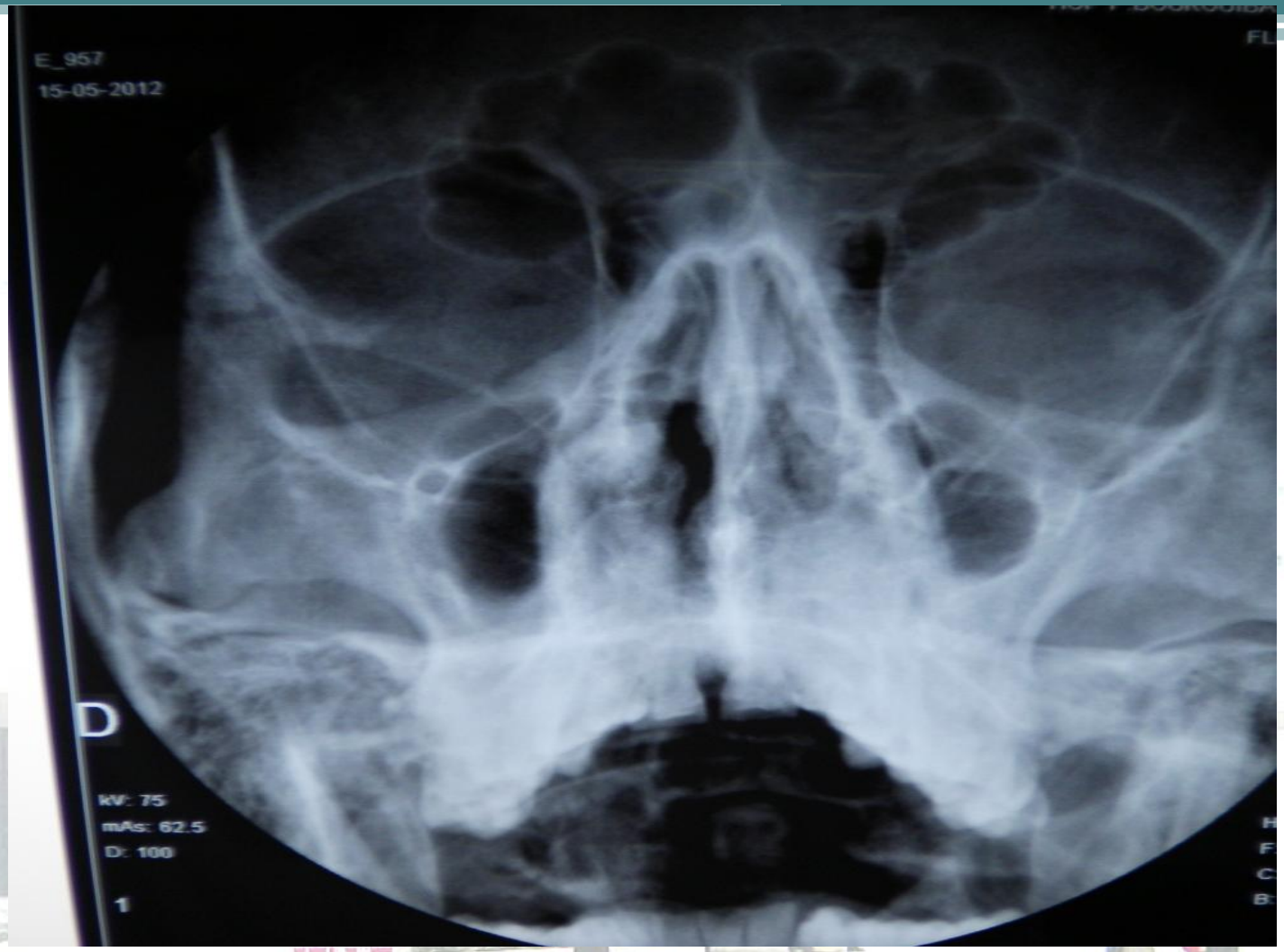


Rx des sinus**: normale**

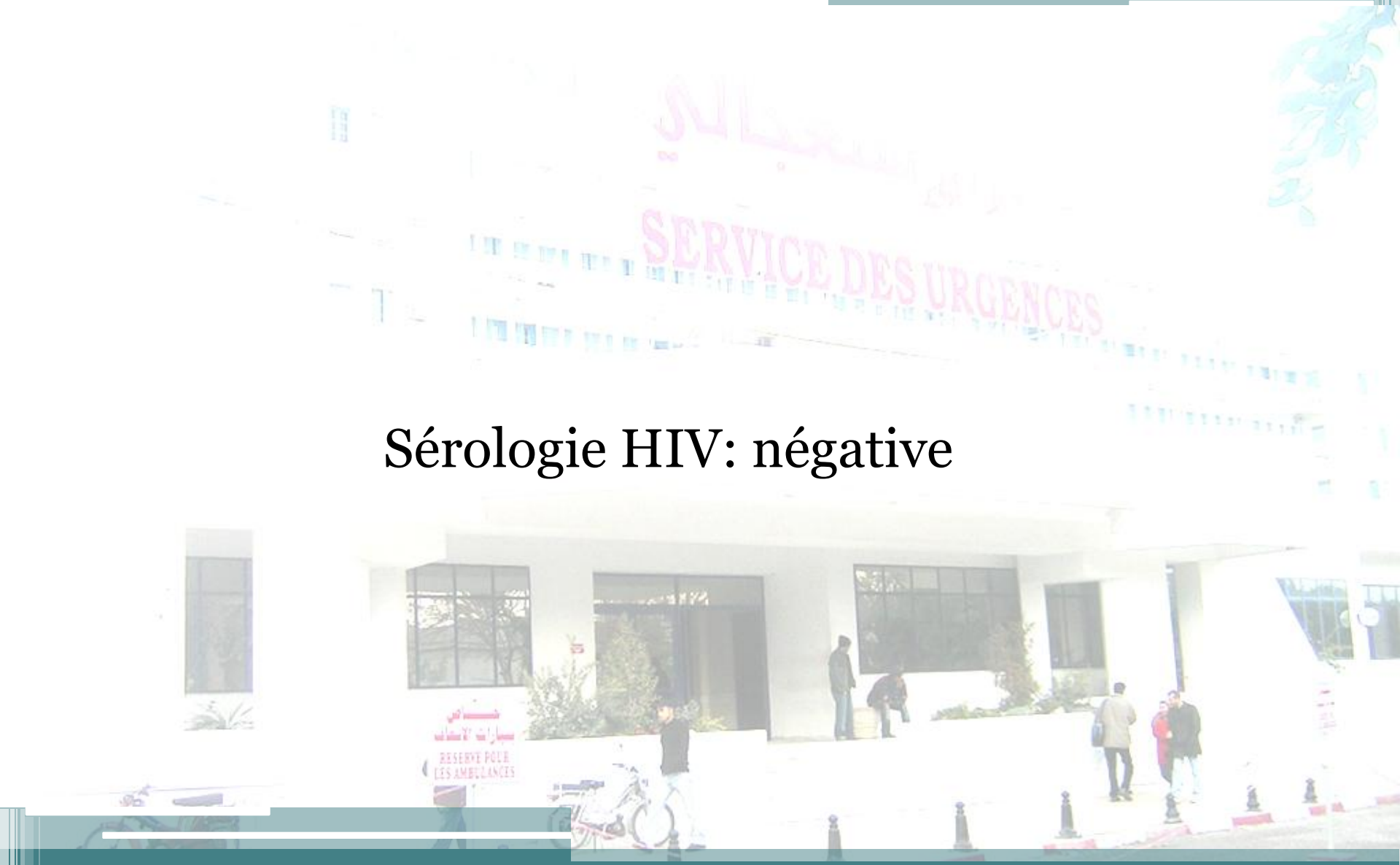


Sérologie HIV: négative

# QU'ELLE EST VOTRE CONDUITE A TENIR?

1. Antibiothérapie  par voie orale
2. Corticothérapie de courte durée par voie orale
3. antibiothérapie par voie intraveineuse
4. Nébulisations d'adrénaline
5. Transfusion sanguine.

# TRAITEMENT

- Antibiothérapie par voie intarveineuse pendant 3 semaines à base de claforan, oflocet, flagyl.
- Puis relai par des antibiotiques par voie orale: clamoxyl + siflox.
- Extractions dentaires.

# EVOLUTION

- **Amélioration**:
  clinique: disparition de l'hémoptysie et diminution des expectorations devenant blanchâtres.
  biologique: CRP à 13 mg/l et GB à 10500 éléments/ml
  radiologique: nettoyage radiologique.

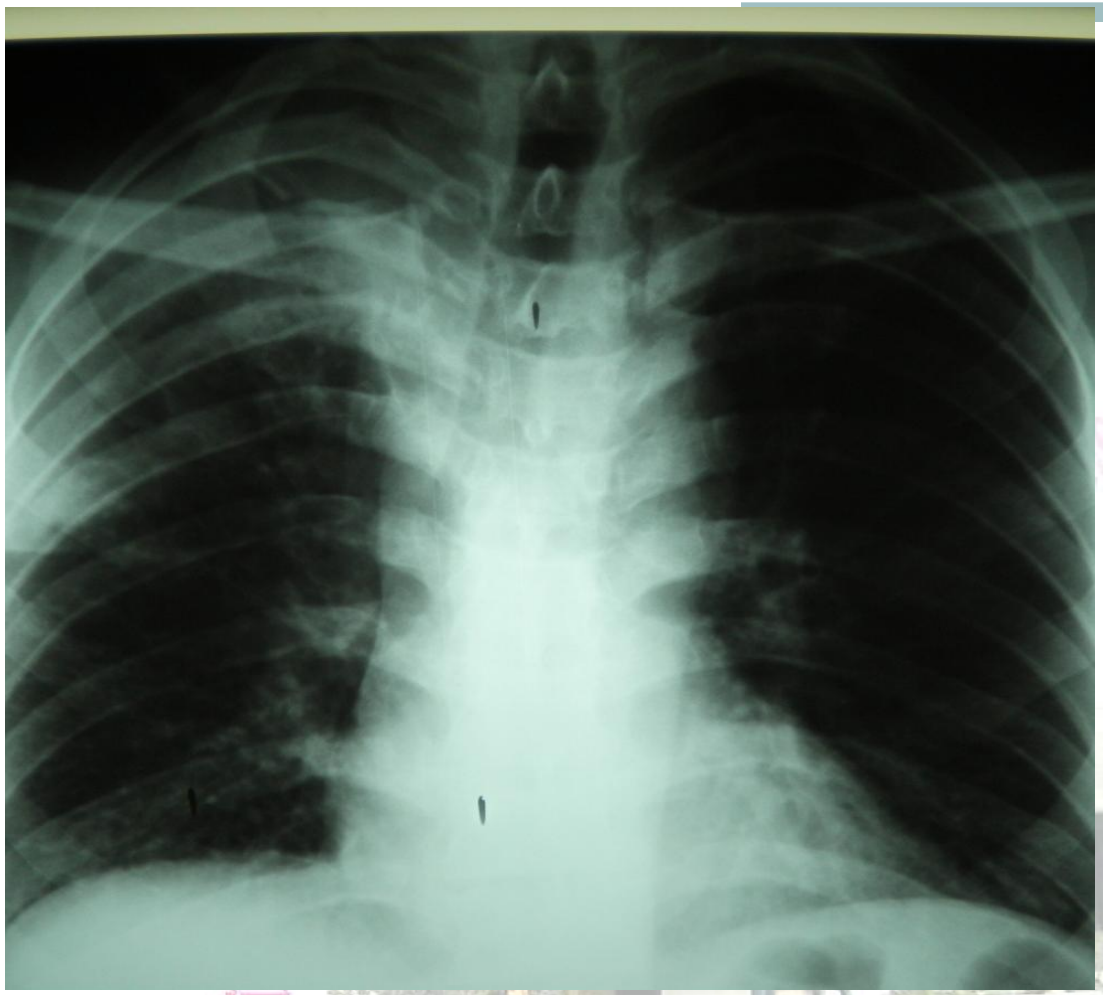

30/04/2012

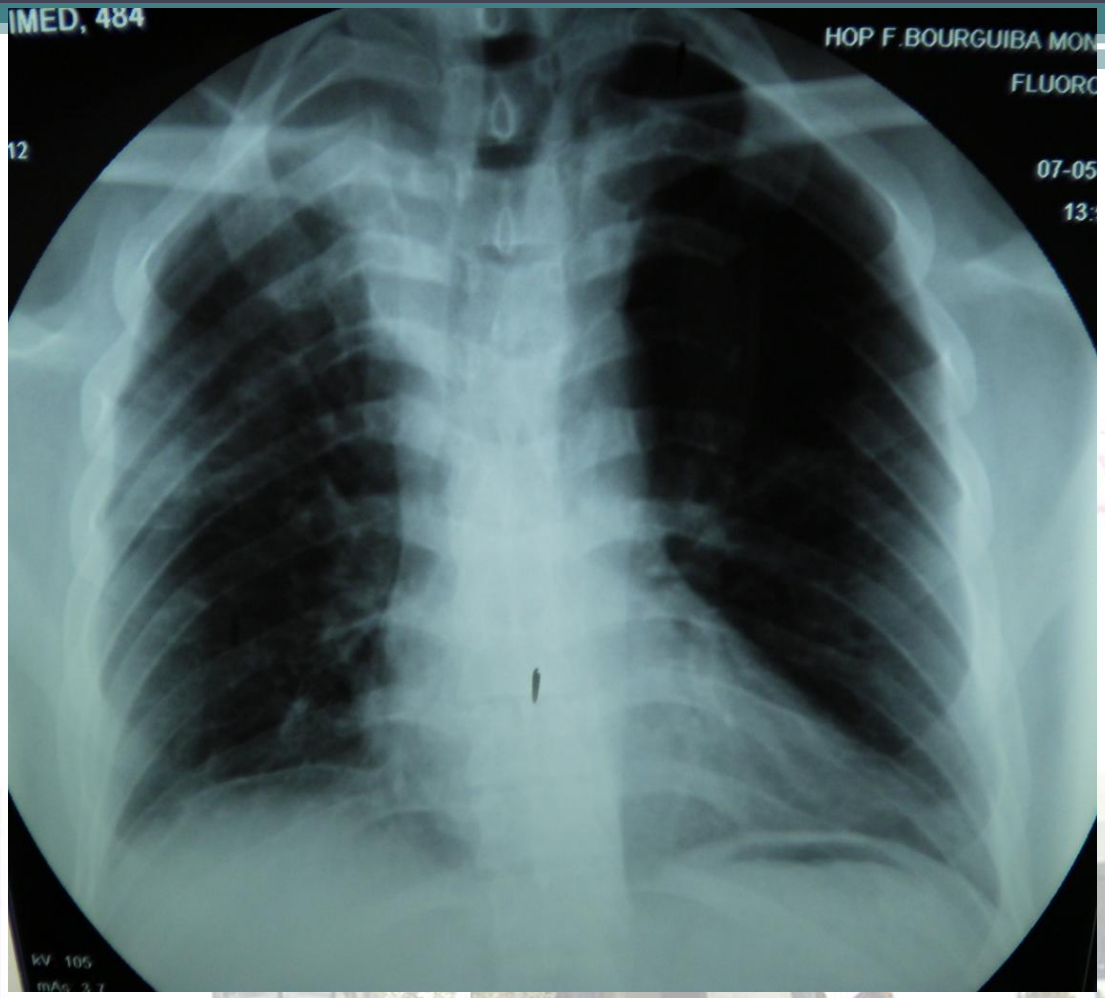


07/05/2012

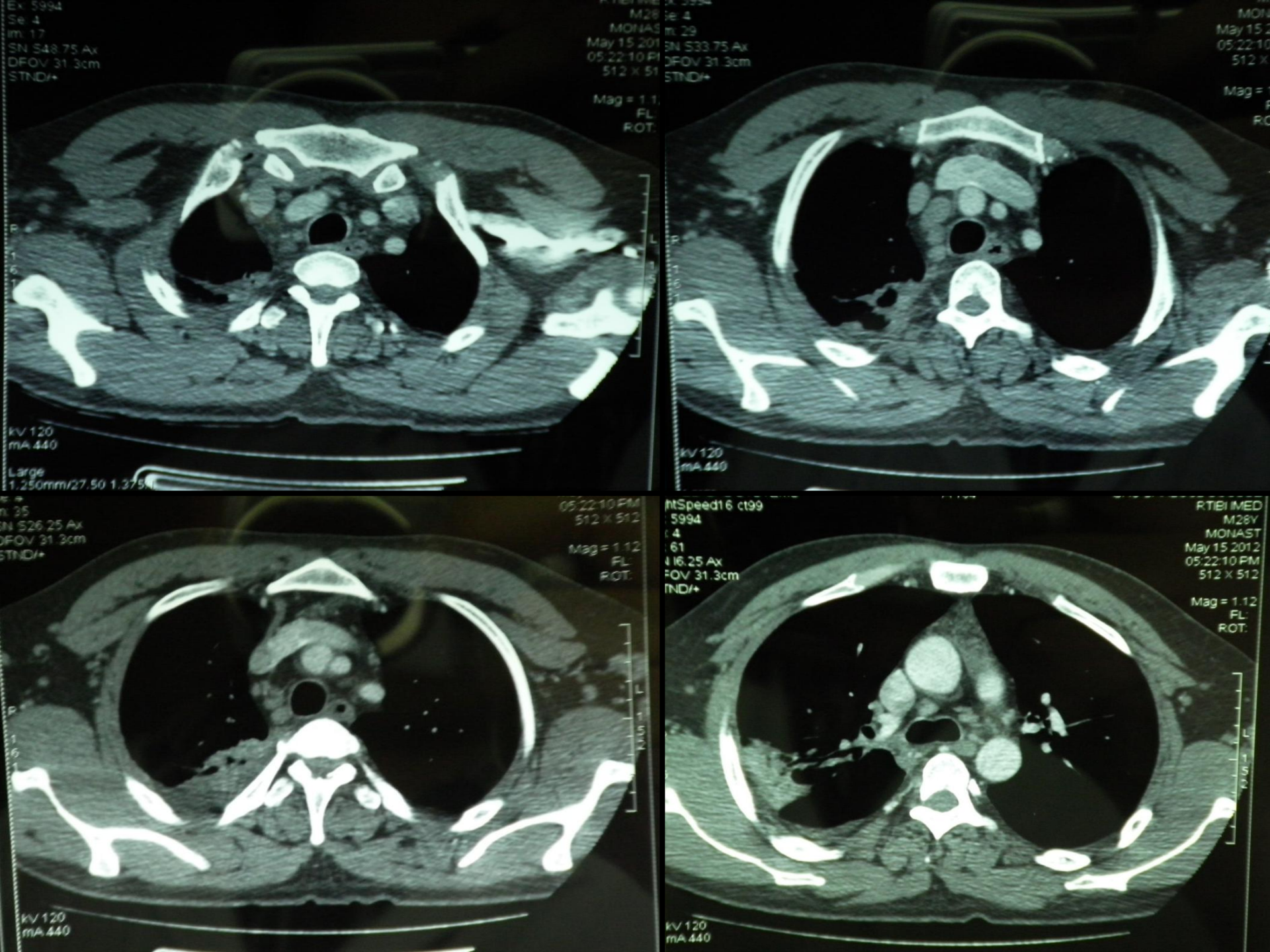
Ex: 5994
Se: 4
Im: 17
SN: S48.75 Ax
DFOV: 31.3cm
STND/+
Mag = 1.1
FL:
ROT:
kV 120
mA 440
Large
1.250mm/27.50 1.375
Se: 4
Im: 29
SN: S33.75 Ax
DFOV: 31.3cm
STND/+
Mag =
kV 120
mA 440
Im: 35
SN: S26.25 Ax
DFOV: 31.3cm
STND/+
05:22:10 PM
512 X 512
Mag = 1.12
FL:
ROT:
kV 120
mA 440
RTIBI MED
M28Y
MONAST
May 15 2012
05:22:10 PM
512 X 512
Mag = 1.12
FL:
ROT:
kV 120
mA 440

# DIAGNOSTIC

Pneumopathie abcédée du lobe supérieur droit chez un alcoolique chronique causée par des germes d'origine dentaire