ATELIER D'ECG

Pr Ag . Mohamed Habib GRISSA
Service des Urgences
Hôpital universitaire F. Bourguiba
Monastir
www.urgencemonastir.com
grissa.medhabib@gmail.com

Rappel

Un ECG doit toujours être interprété selon un ordre habituel.
Par exemple :

FRAHCrep !

(formule magique !)

Fréquence cardiaque.
Rythme cardiaque.
Axe du cœur.
Hypertrophie cavitaire.
Conduction.
Repolarisation.

Rappel

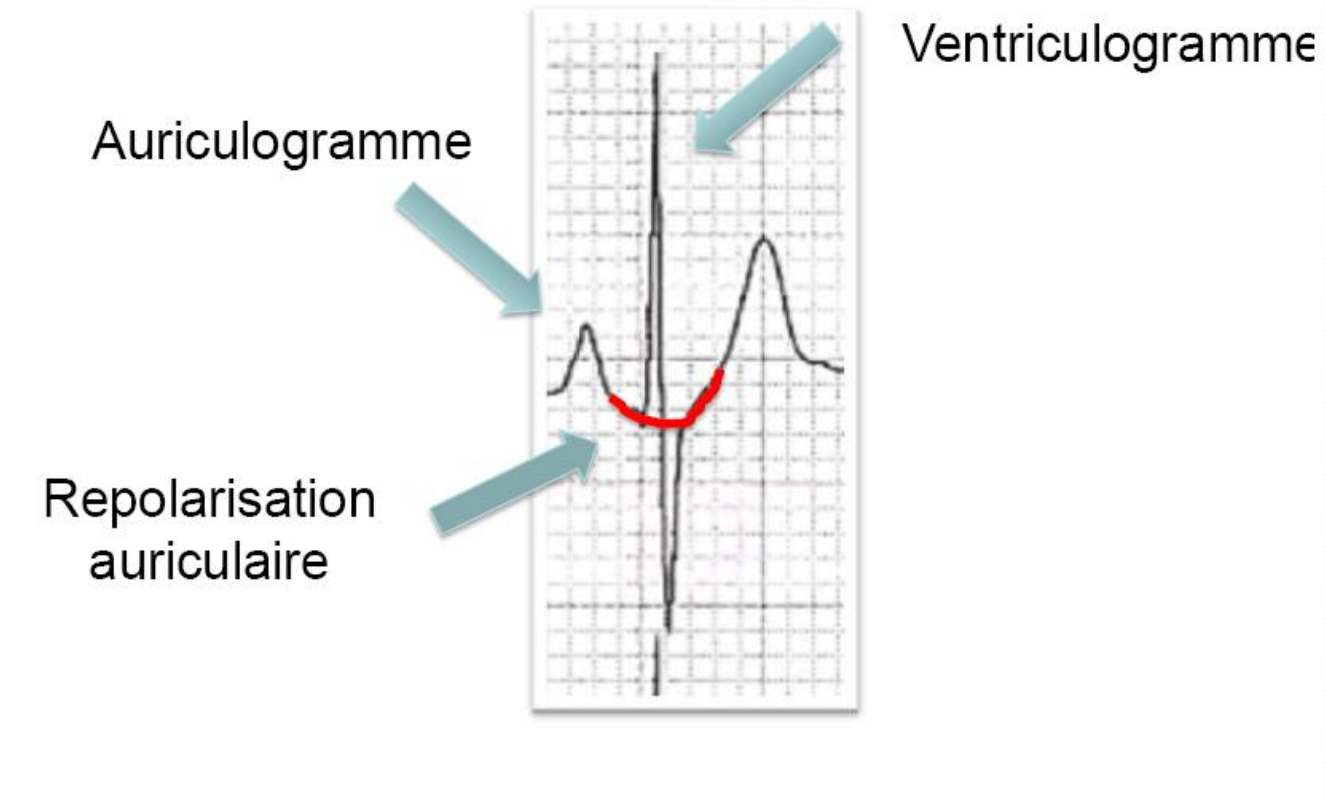
Ventriculogramme
Auriculogramme
Repolarisation
auriculaire

Rappel

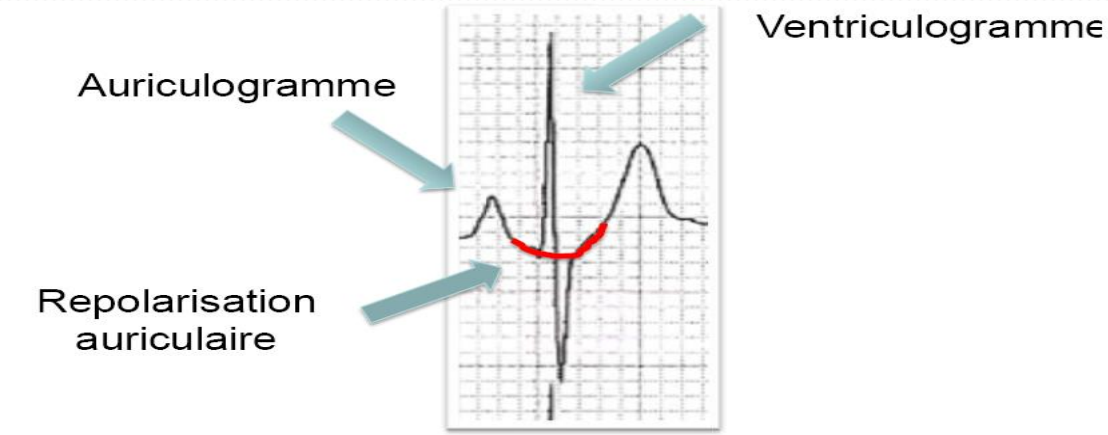
Ventriculogramme
Auriculogramme
Repolarisation
auriculaire

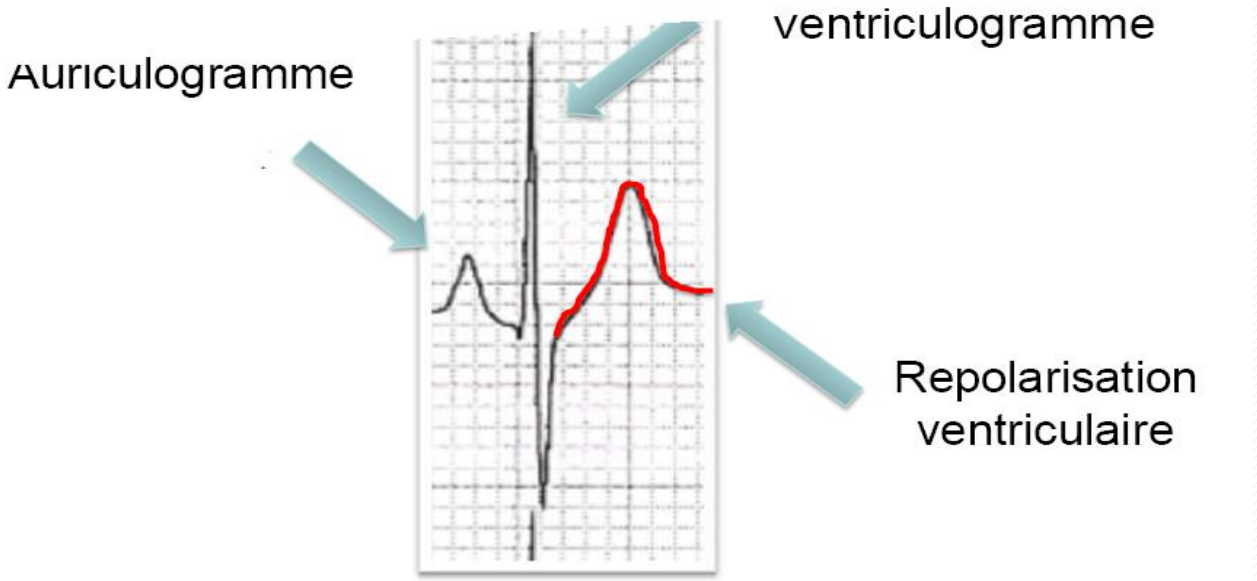
ventriculogramme
Auriculogramme
Repolarisation
ventriculaire

Rappel

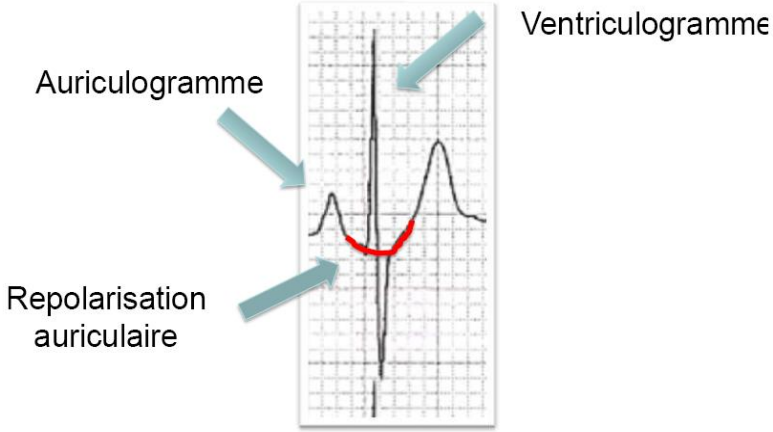
Ventriculogramme
Auriculogramme
Repolarisation auriculaire

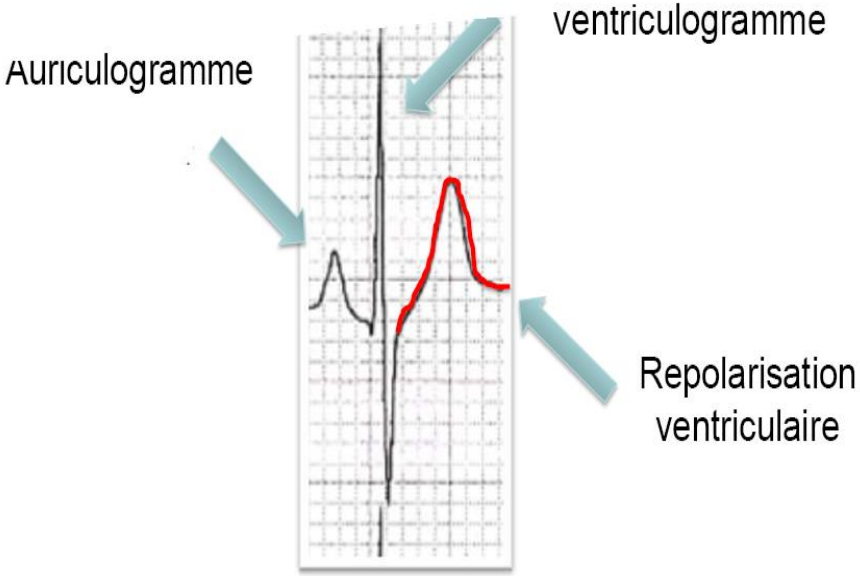
ventriculogramme
Auriculogramme
Repolarisation ventriculaire

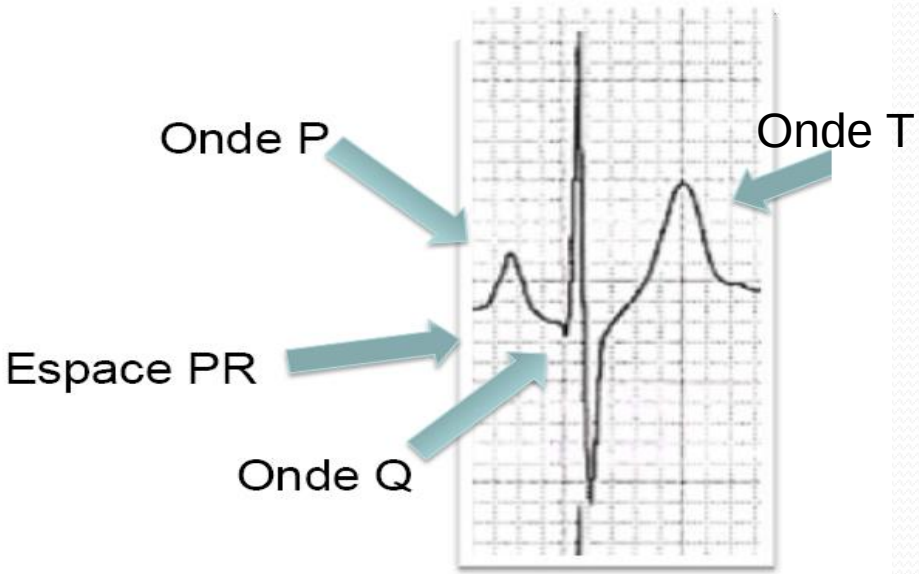
Onde P
Onde T
Espace PR
Onde Q

Etape 1

Rythme régulier ou non

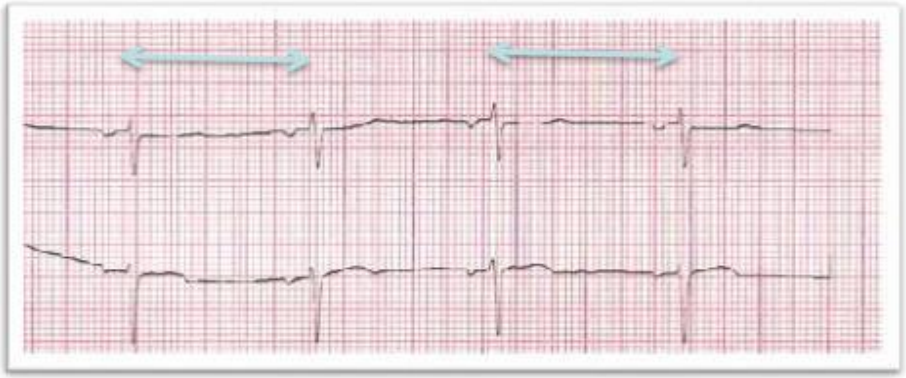

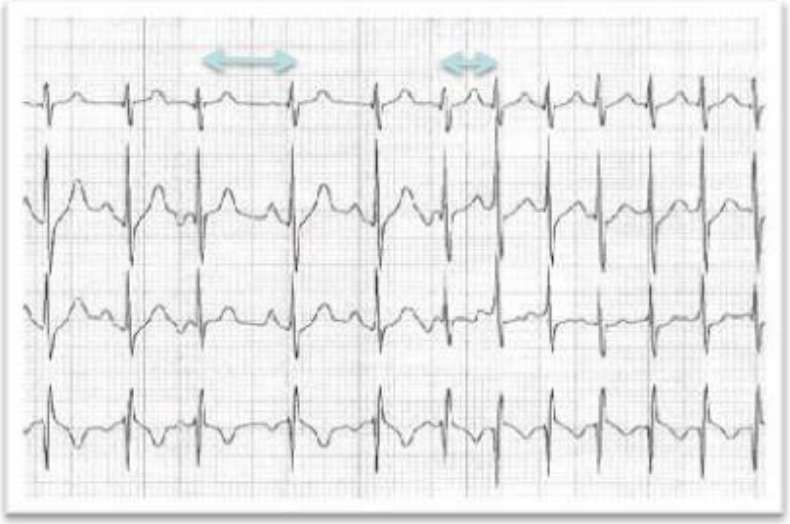

Etape 2

Ondes P devant chaque QRS

avec : 0,12s > PR < 0,20 s

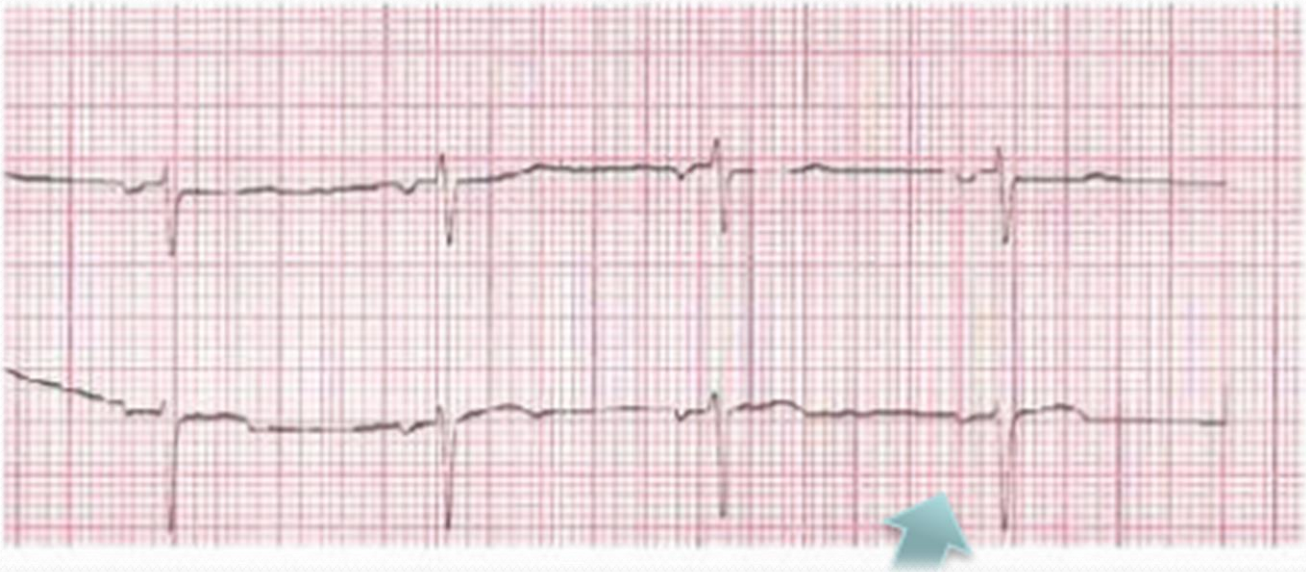

Etape 3

QRS fins

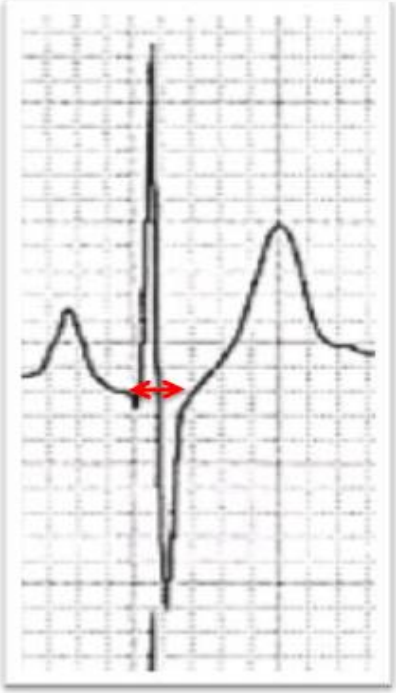

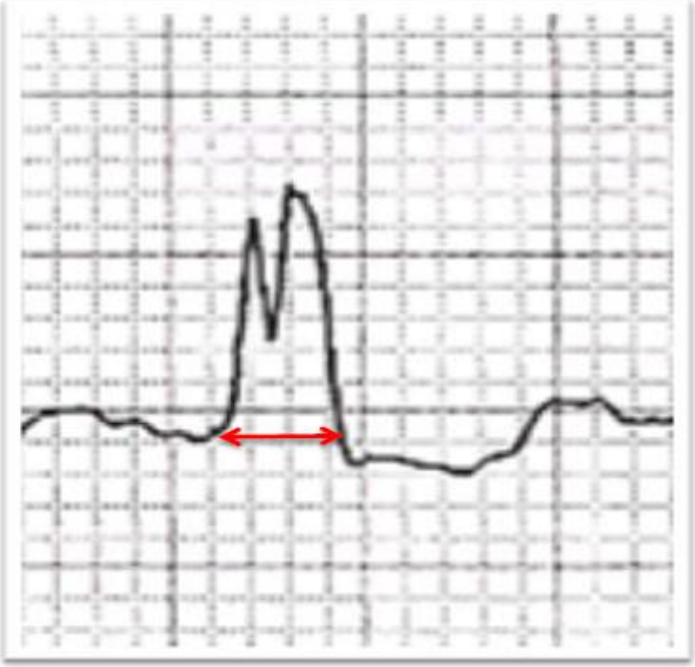

Etape 4

Ondes T positives sauf VR et V1

En résumé pour la 1ère analyse

ECG normal si

1. Rythme régulier
2. Ondes P devant chaque QRS Avec : 0,12s > PR < 0,20 s
3. QRS fins
4. Ondes T positives sauf VR et V1

Cas clinique n°1

- Femme âgée de 80 ans.
- Chute de sa propre hauteur suite à un épisode de vertige.
- L'examen trouve une fracture du col de fémur.
- L'ECG réalisé dans le cadre du bilan pré opératoire est le suivant

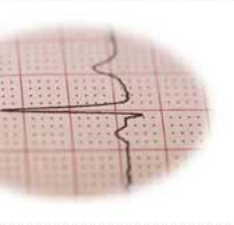

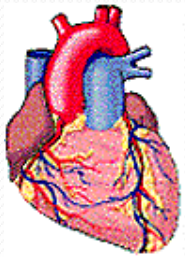

ECG 1

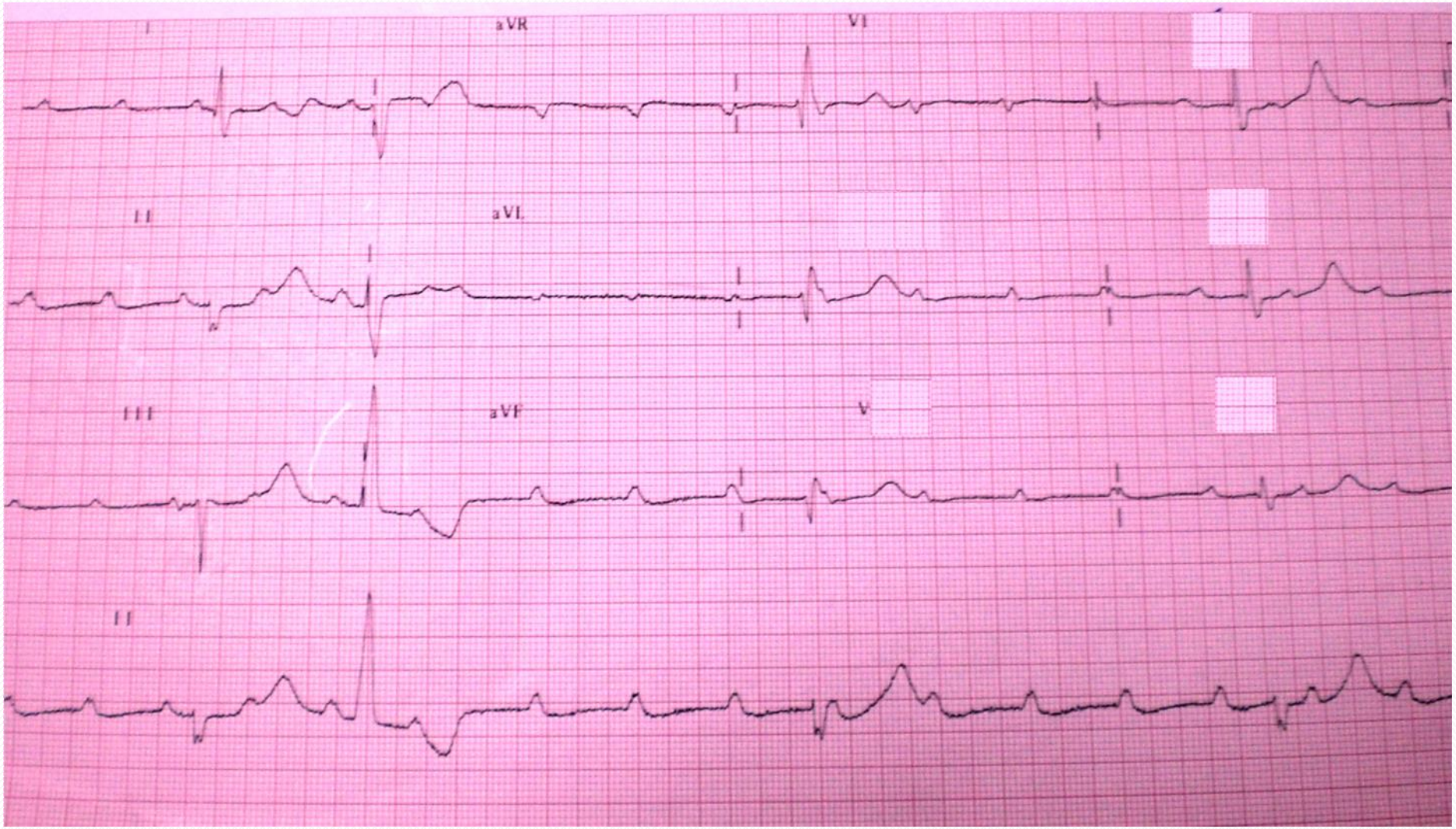

1- BAV 2/1

2- BAV Mobitz 2

3- BAV complet

4- BAV Mobitz 1

5- BAV 1er degré

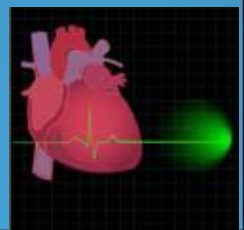

1- BAV 2/1

2- BAV Mobitz 2

3- BAV complet

4- BAV Mobitz 1

5- BAV 1er degré

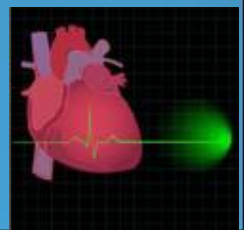

BAV du 3ème degré

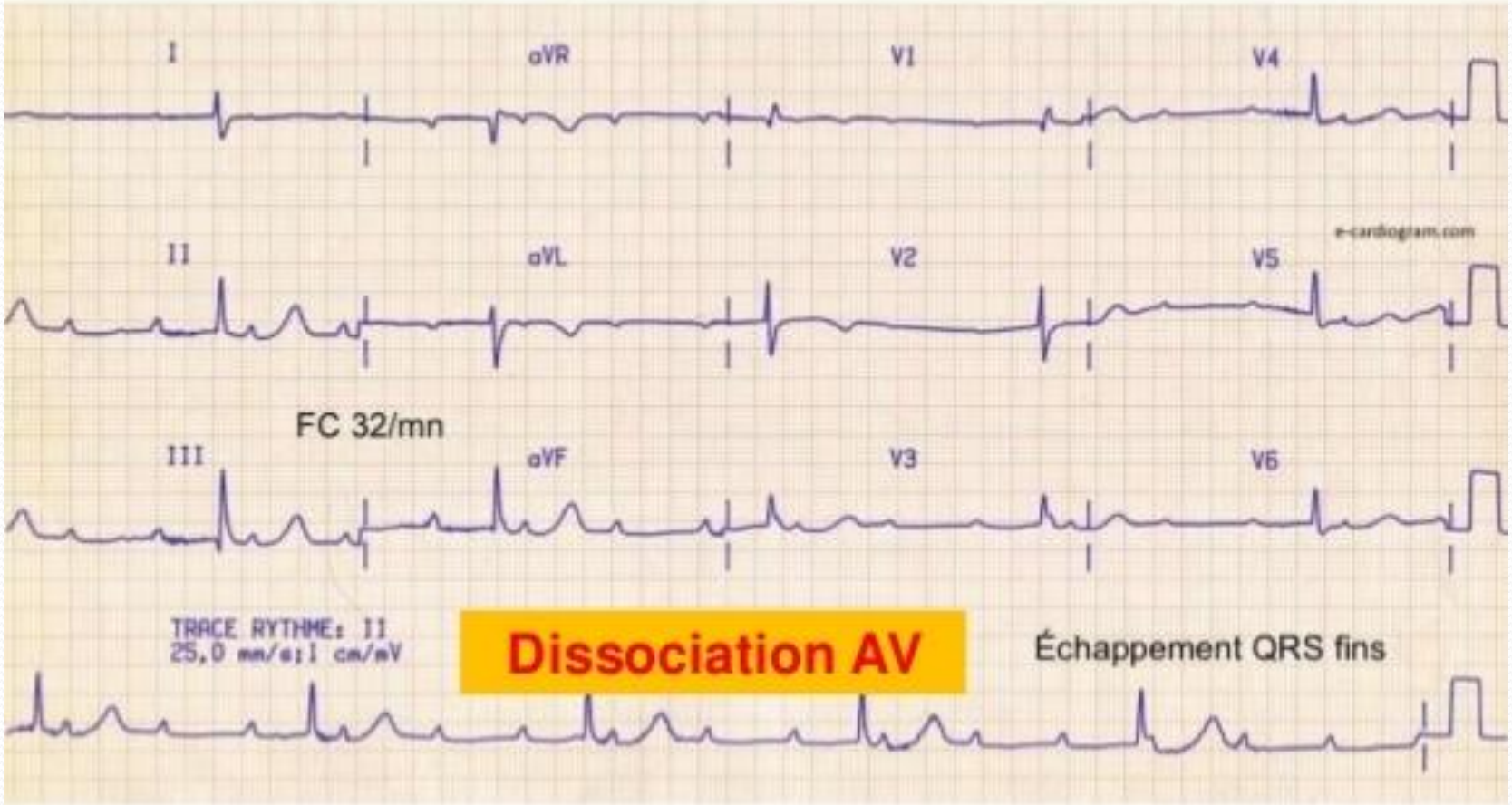

Bloc auriculo-ventriculaire

BAV I

BAV I

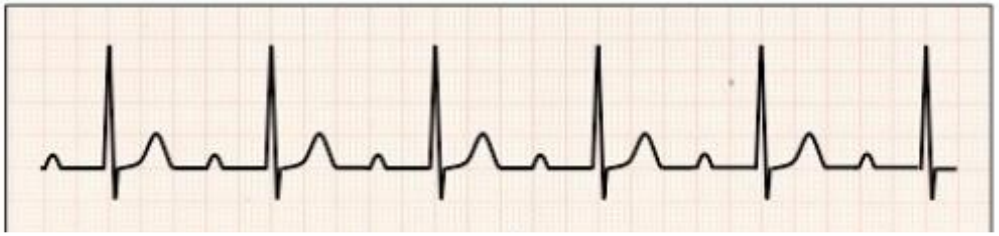

P-R constant ≥ 200 ms

Bloc auriculo-ventriculaire

BAV I

BAV I

BAV II Mobitz I
(Wenckebach)

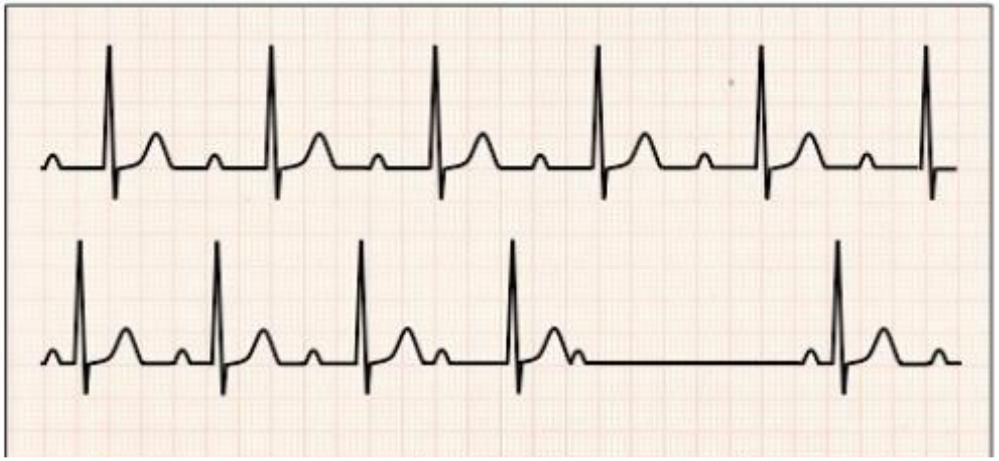

P-R constant ≥ 200 ms

P-R croissant
jusqu' à P bloquée

Bloc auriculo-ventriculaire

BAV I

BAV I

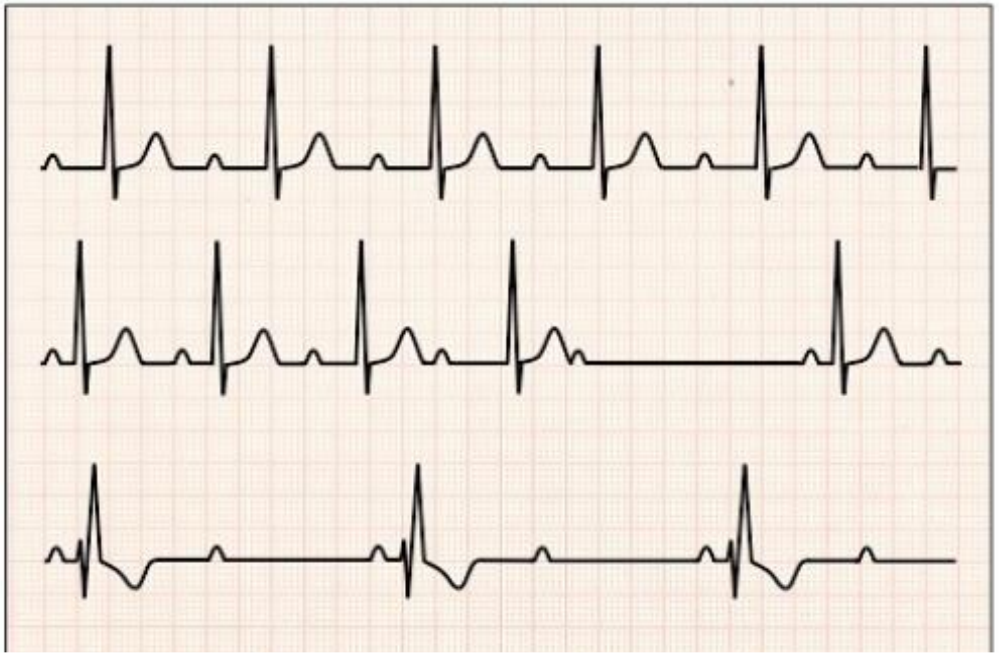

P-R constant ≥ 200 ms

BAV II Mobitz I
(Wenckebach)

P-R croissant
jusqu' à P bloquée

BAV 2/1
(infranodal*)

P-R constant
ratio P/QRS = 2

Bloc auriculo-ventriculaire

BAV I

BAV I

P-R constant ≥ 200 ms

BAV II Mobitz I (Wenckebach)

P-R croissant jusqu' à P bloquée

BAV 2/1 (infranodal*)

P-R constant ratio P/QRS = 2

BAV II Mobitz II (infranodal*)

P-R constant P bloquée parfois (inopinée)

Bloc auriculo-ventriculaire

BAV I

BAV II

BAV I	P-R constant ≥ 200 ms
BAV II Mobitz I (Wenckebach)	P-R croissant jusqu'à P bloquée
BAV 2/1 (infranodal*)	P-R constant ratio P/QRS = 2
BAV II Mobitz II (infranodal*)	P-R constant P bloquée parfois (inopinée)
BAV haut degré (infranodal*)	PP réguliers ≥ 2 P bloquées

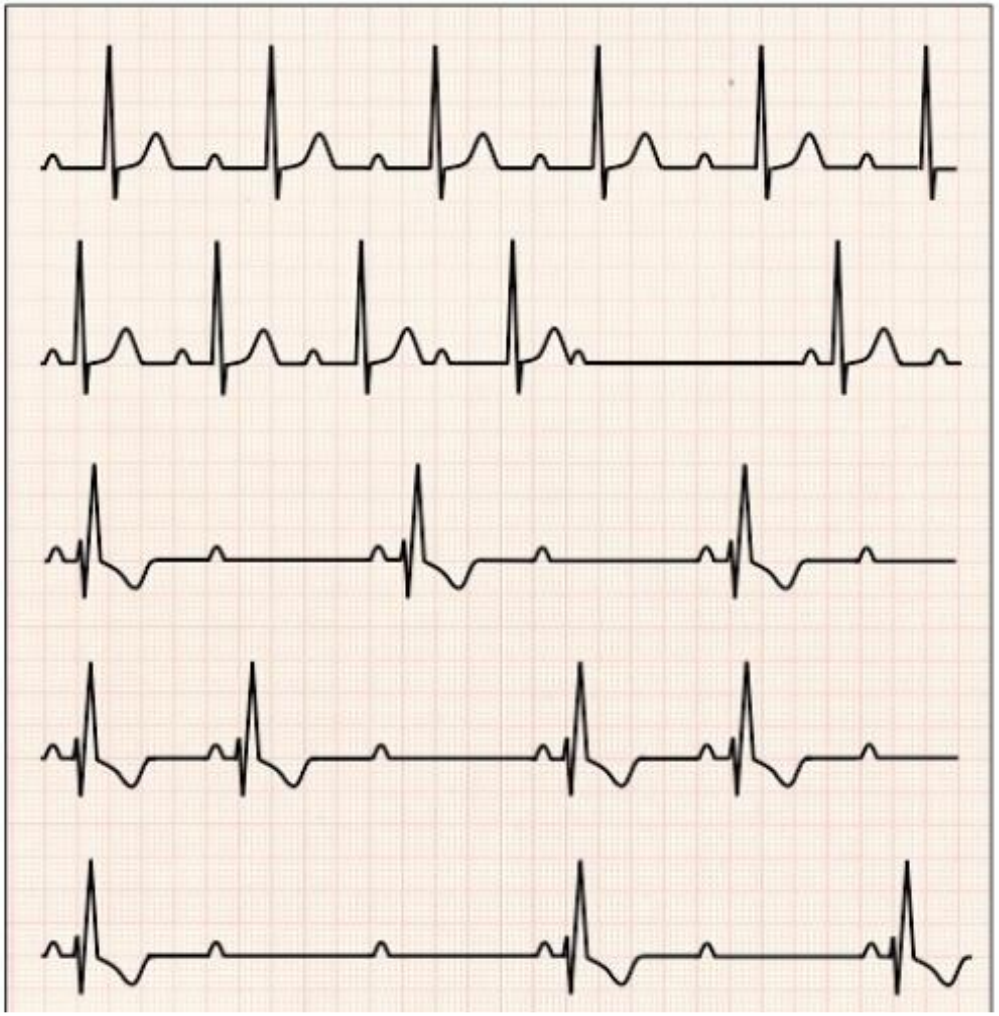

Bloc auriculo-ventriculaire

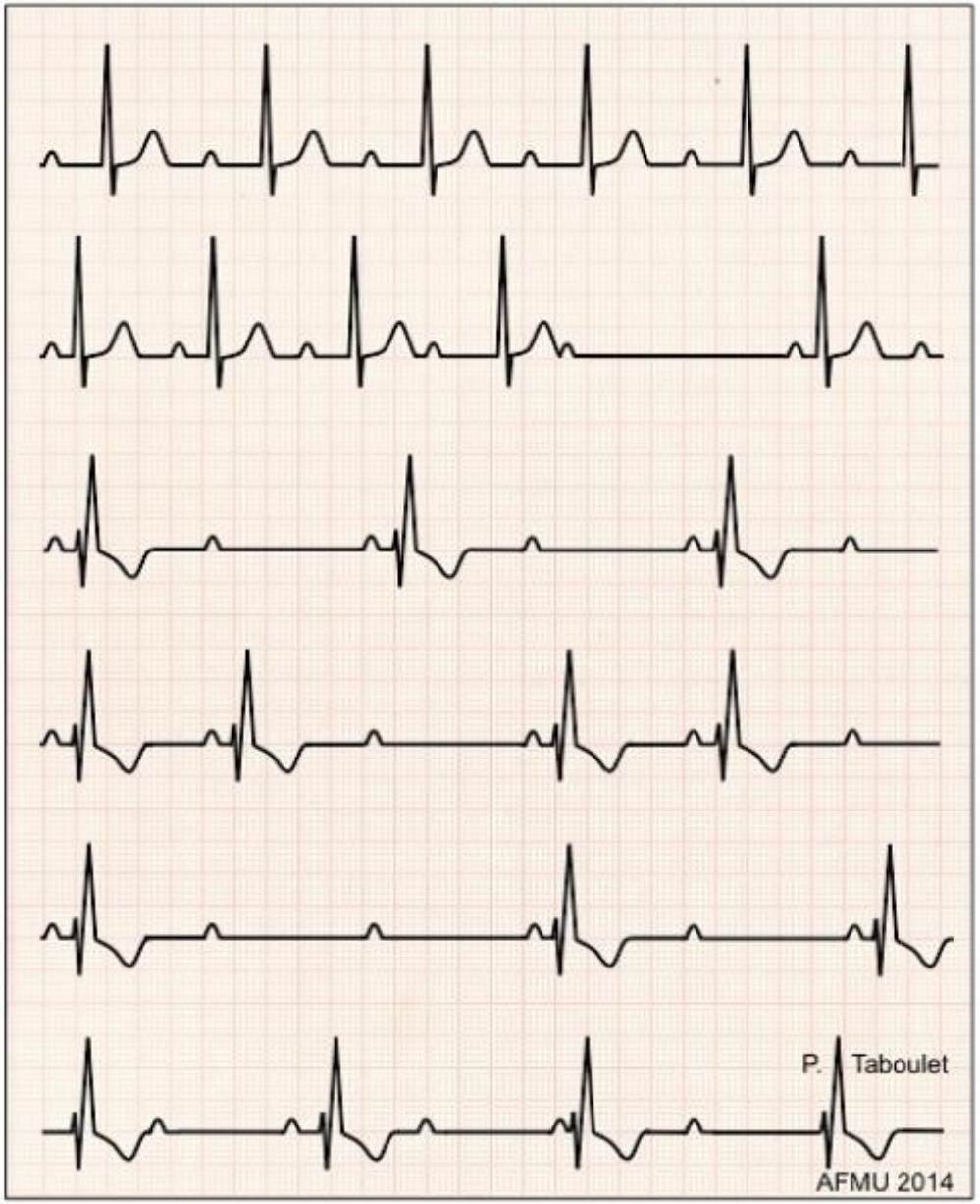

BAV I

- BAV I — P-R constant ≥ 200 ms

BAV II

- BAV II Mobitz I (Wenckebach) — P-R croissant jusqu'à P bloquée
- BAV 2/1 (infranodal*) — P-R constant ratio P/QRS = 2
- BAV II Mobitz II (infranodal*) — P-R constant P bloquée parfois (inopinée)
- BAV haut degré (infranodal*) — PP réguliers ≥ 2 P bloquées

BAV III

- BAV III (infranodal*) — Dissociation entre P et complexes QRS

Attention !

- Penser à une intoxication médicamenteuse devant tout BAV (Béta-Bloquants, anti-arythmiques), ou une cardiopathie ischémique (IDM inférieur).

- Doser la kaliémie devant un BAV.

- Un BAV de premier degré est le plus souvent asymptomatique. S'il est symptomatique, un holter peut se justifier (BAV 2ème ou 3ème degré paroxystique).

CAT: atropine, Isuprel, Stimulateur externe, PM

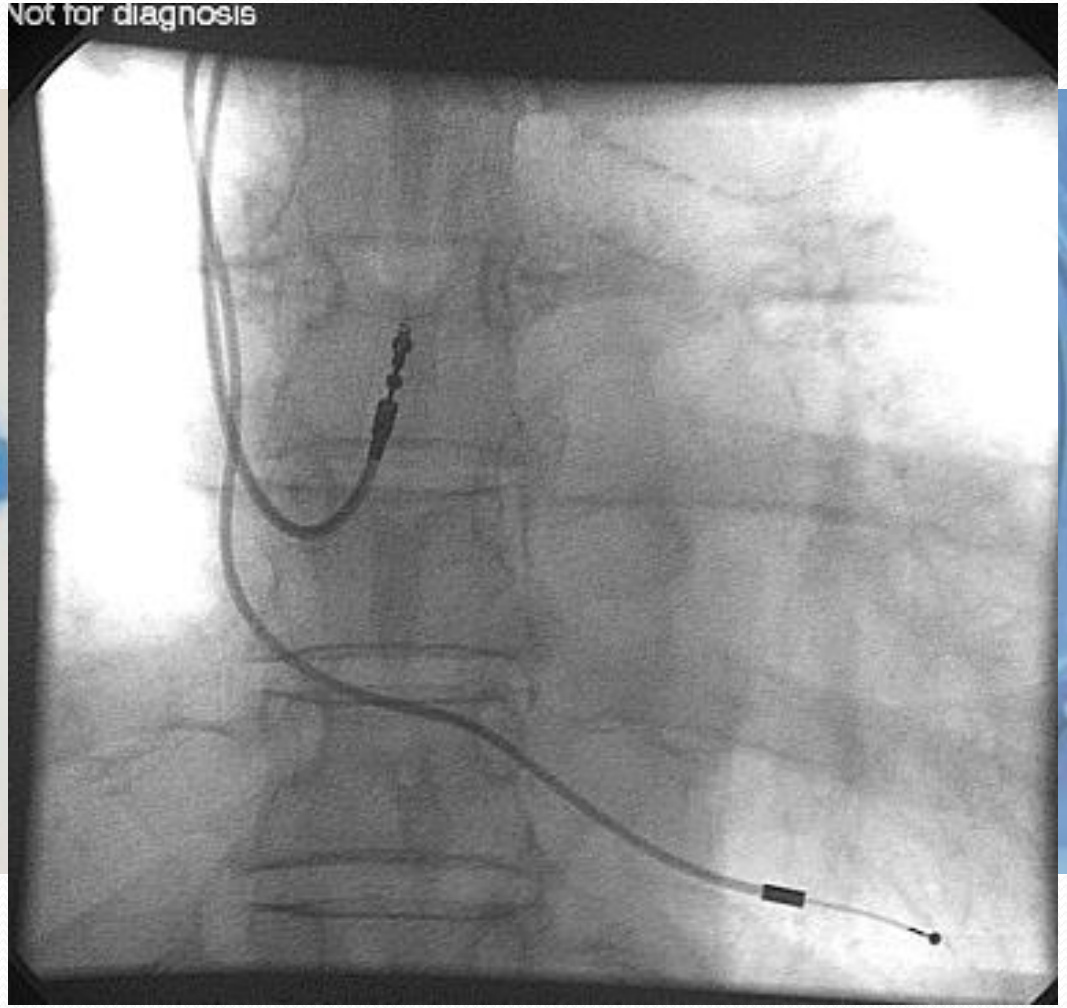

Stimulateur externe d’urgence

Cas clinique n°2

- Femme âgée de 70 ans.
- Se plaint des plusieurs épisodes de lipothymie.
- A l'auscultation cardiaque, elle présente un rythme irrégulier et lent.

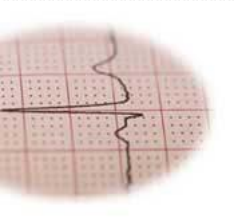

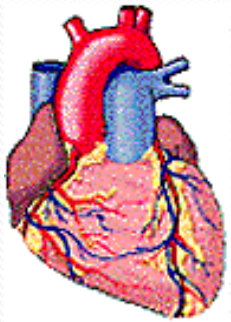

ECG 2

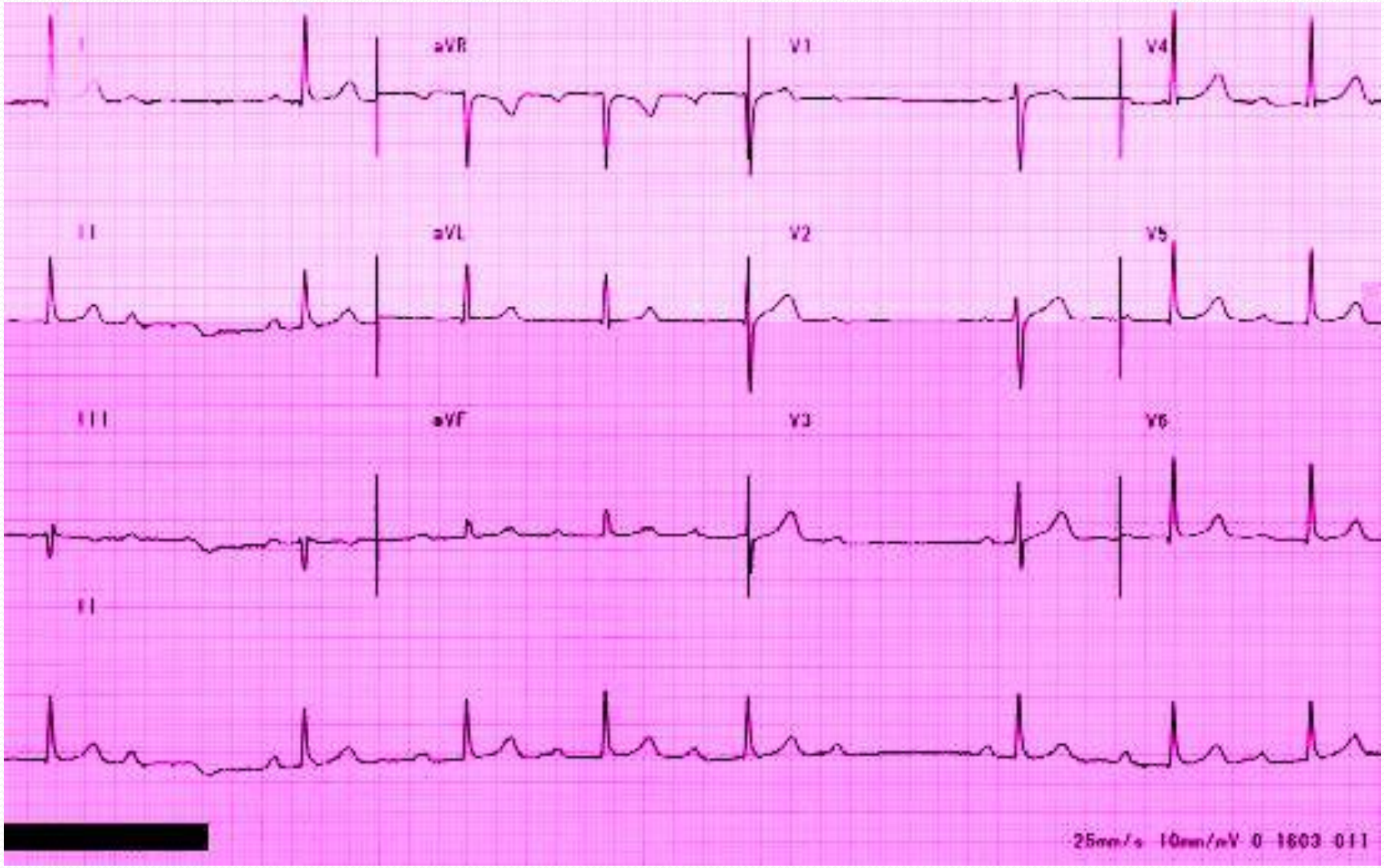

1- BAV 2/1

2- BAV Mobitz 2

3- BAV complet

4- BAV Mobitz 1

5- ESA

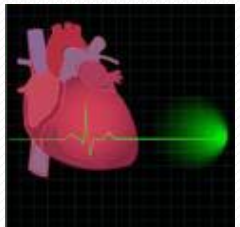

1- BAV 2/1

2- BAV Mobitz 2

3- BAV complet

4- BAV Mobitz 1

5- ESA

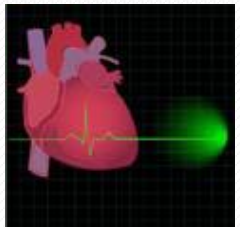

ECG 2

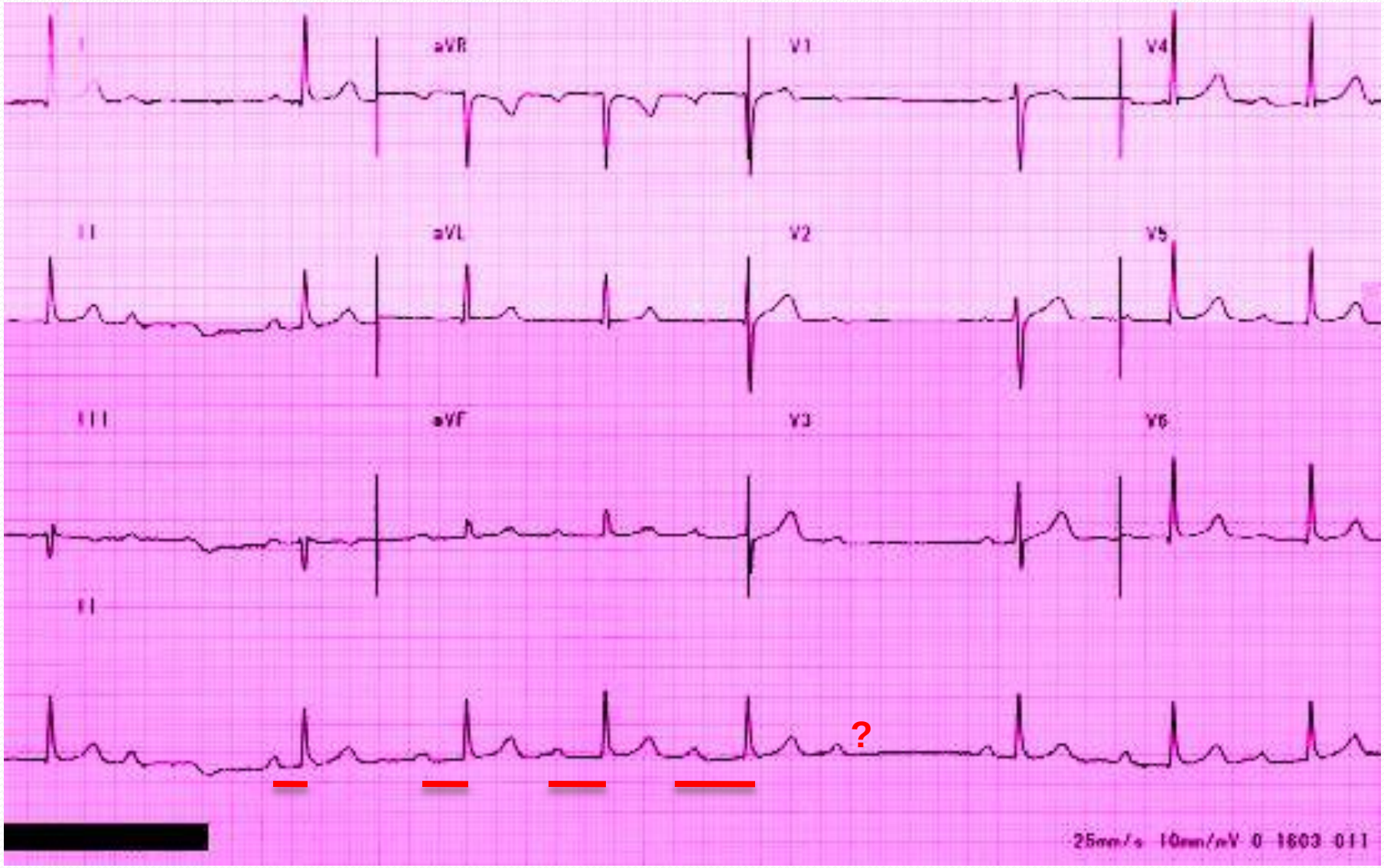

Bloc auriculo-ventriculaire

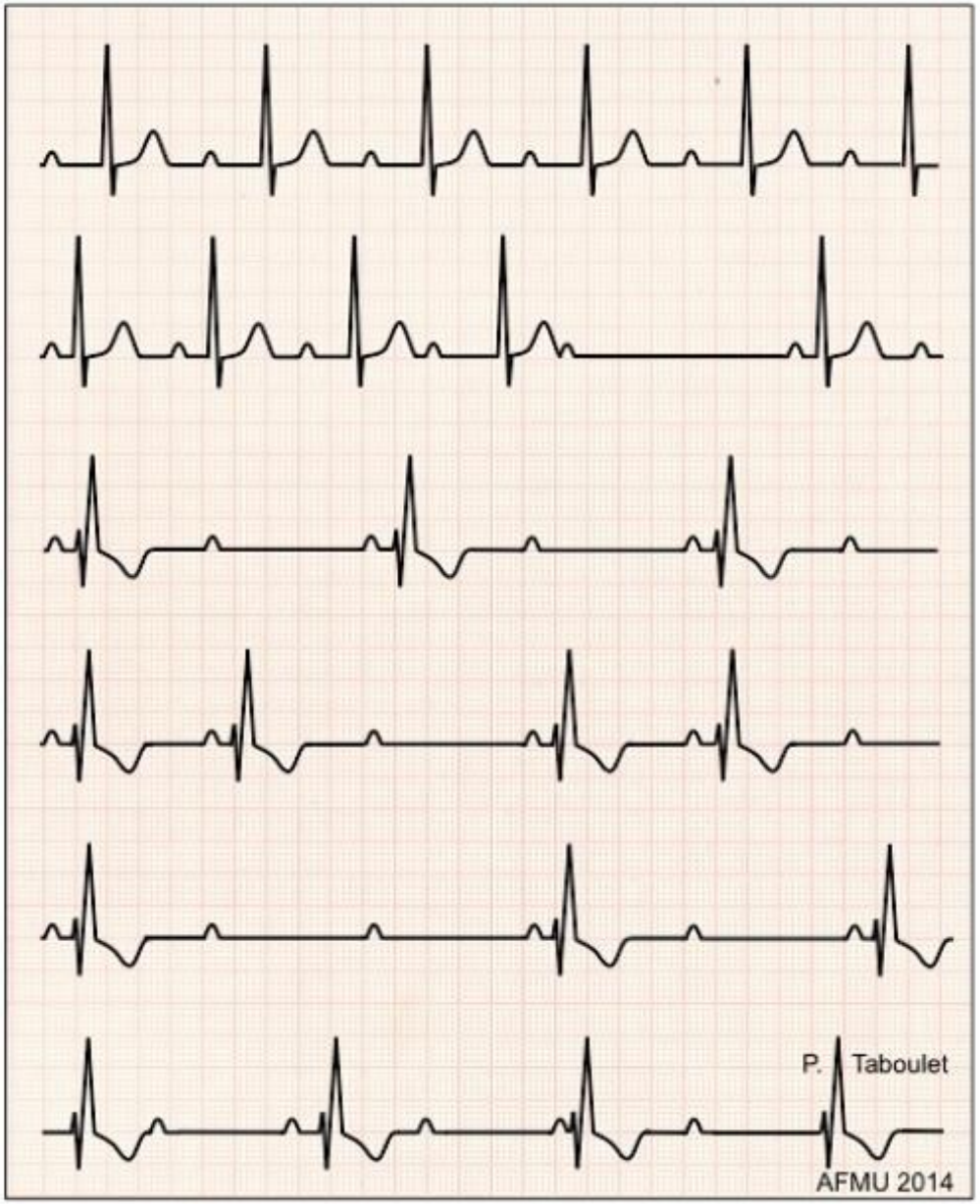

BAV I

- BAV I — P-R constant ≥ 200 ms

BAV II

- BAV II Mobitz I (Wenckebach) — P-R croissant jusqu'à P bloquée
- BAV 2/1 (infranodal*) — P-R constant ratio P/QRS = 2
- BAV II Mobitz II (infranodal*) — P-R constant P bloquée parfois (inopinée)
- BAV haut degré (infranodal*) — PP réguliers ≥ 2 P bloquées

BAV III

- BAV III (infranodal*) — Dissociation entre P et complexes QRS

Cas clinique n°3

- Un patient âgé de 84 ans consulte votre cabinet pour vertiges et dyspnée.
- L'ECG montre:

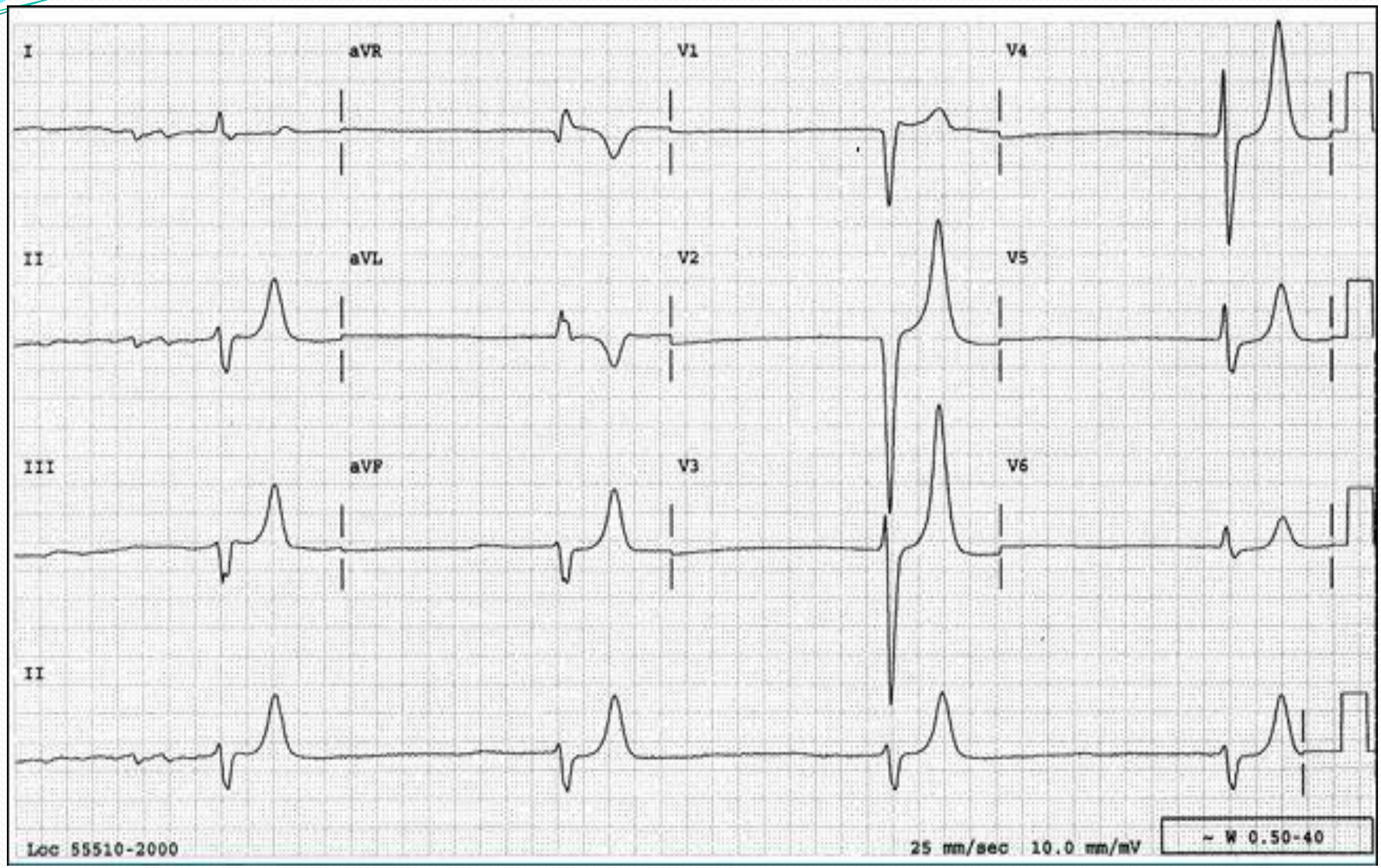
I
aVR
V1
V4
II
aVL
V2
V5
III
aVF
V3
V6
II
Loc 55510-2000
25 mm/sec 10.0 mm/mV
~ W 0.50-40

L’ECG confirme:

A. Une bradycardie sinusale
B. Un BAV complet
C. Un BSA
D. Des extrasystoles ventriculaires isolés

L'ECG confirme:

A. Une bradycardie sinusale
B. Un BAV complet
C. Un BSA
D. Des extrasystoles ventriculaires isolés