

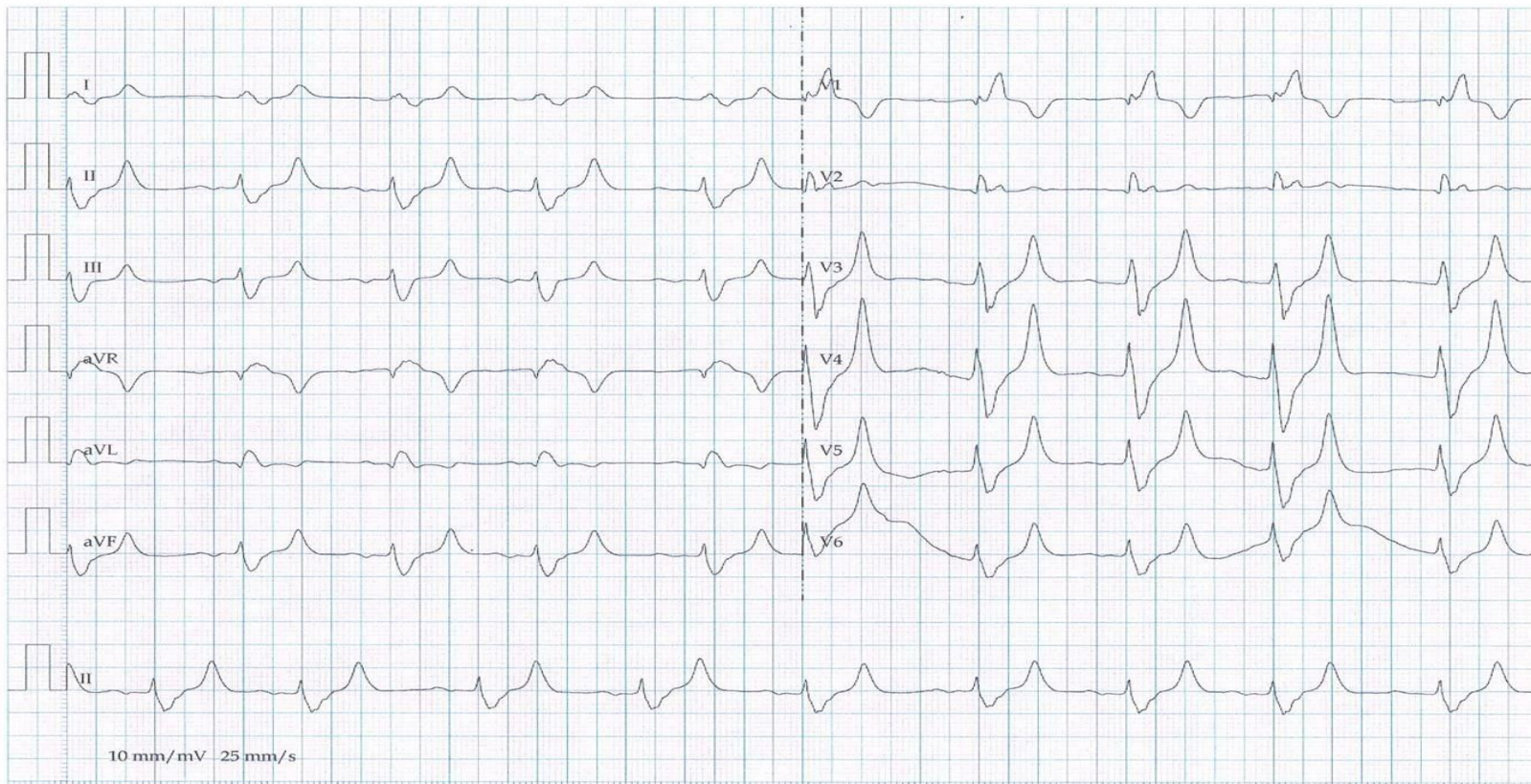
Cas Clinique du 10/01/2020



Présenté par Dr Sassi Mohamed



Patient âgé de 70 ans HTA et DNID
depuis 20 ans, l'homme consulte pour
des douleurs épigastriques avec des
nausées et des vomissements



Patient :

Age :

Sexe : M

Fc : --

Medecin :

Date :

ECG Intercritique



www.urgencemonastir.com



Quel est votre diagnostic?