CME de la CMI

Présenté par Dr Kamel Laouiti

- Patient âgé de 28 ans consulte aux urgences pour un accident de travail occasionnant un traumatisme du poignet gauche avec douleur prédominant au bord interne et incapacité fonctionnelle partielle.

- La victime est mise sortante sous traitement médical

- Il a reconsulté le lendemain pour intensification de douleur et aggravation de l’incapacité fonctionnelle

- La radiographie du poignet a été faite

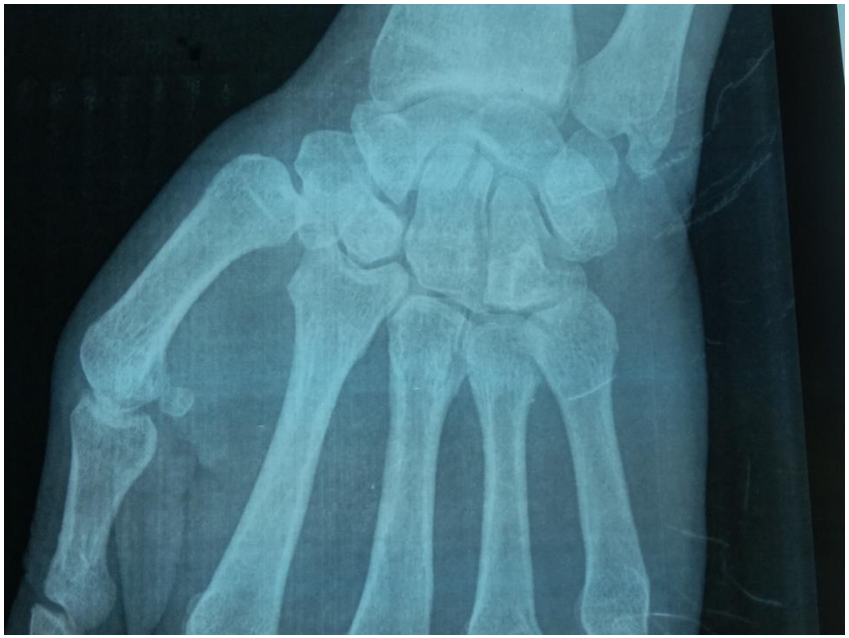

- Quel est votre diagnostic?