

# ECG de la semaine

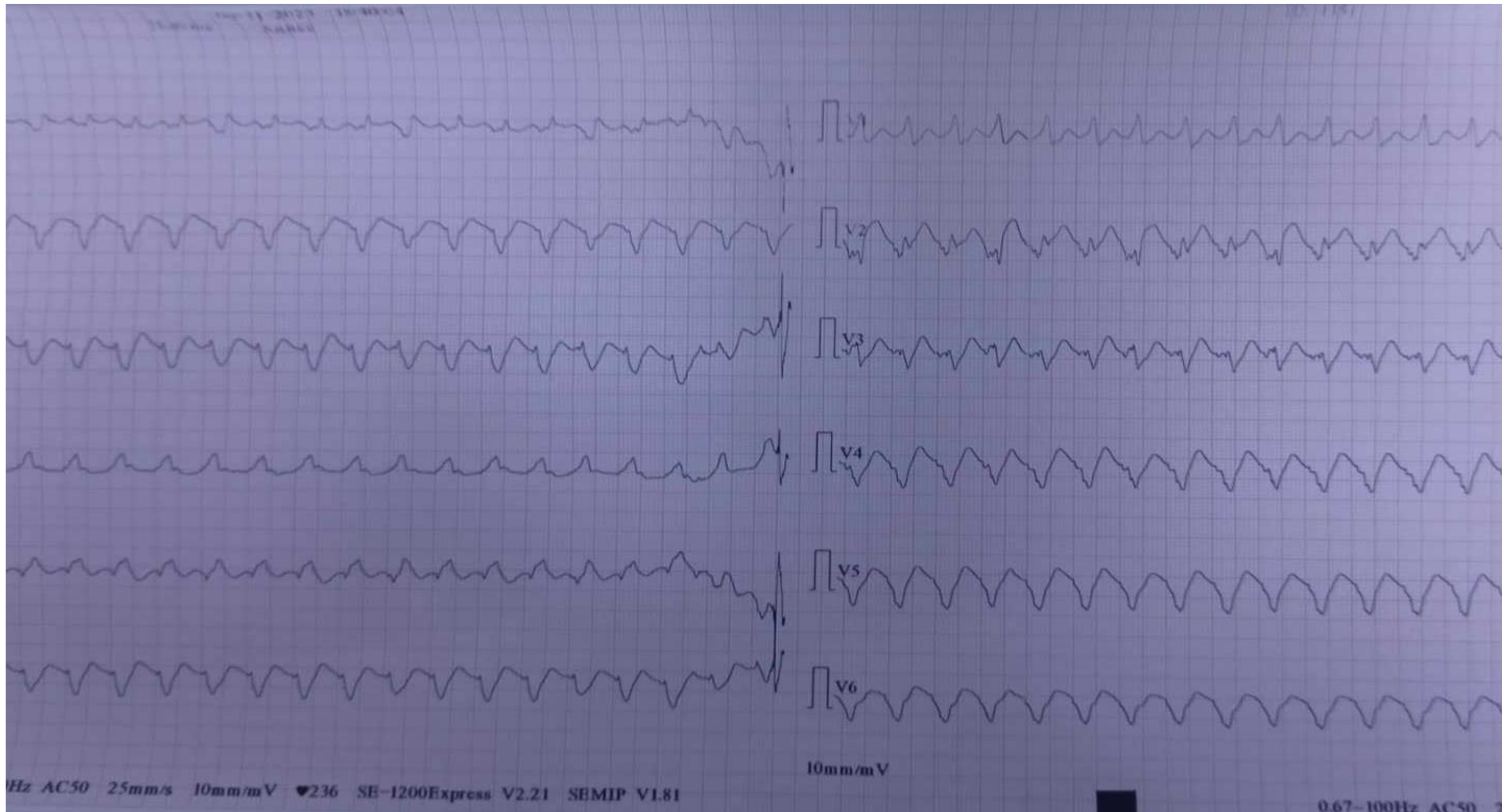
Présenté par  
Dr Sassi Mohamed



Patient âgé de 55 ans amené par la protection civile aux urgences dans un état comateux, une tension à 8/6 et un pouls filant

Voici l'ECG





- Quel est votre diagnostic et votre conduite?

