# Cas clinique

Dr.Hassen Zrour Saoussen

Service de Rhumatologie Monastir

Présenté au service des urgences le 16.03.2010

# Cas clinique

- Mme D. L. âgée de 52 ans, originaire de Karkar se présente aux urgences pour une dorsalgie basse intense, continue, évoluant depuis 3 jours, survenant au décours de port d'une charge lourde.
- La douleur résiste à un traitement antalgique de niveau 2 et AINS prescrit par son médecin traitant
- Pas d'ATCDs particuliers
- La patiente signale un fond douloureux rachidien chronique évoluant depuis plusieurs mois.

# Cas clinique

- Une DMO faite il y'a un mois :
  - T-score au rachis – 3,2
  - T-score au col de fémur à - 2,6
- La patiente signale aussi des fuites urinaires depuis quelques semaines
- L'examen physique trouve des ROT vifs aux membres inférieurs et un signe de babinski bilatéral.

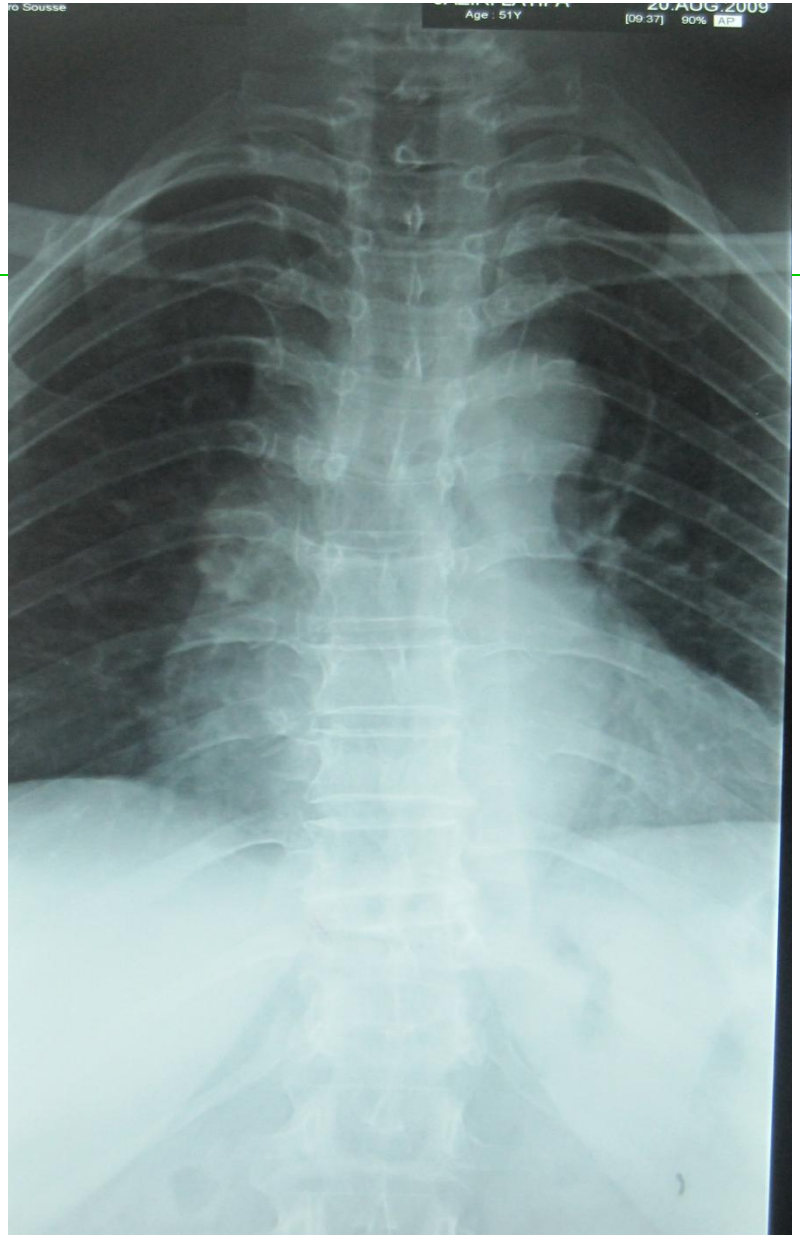
Age : 51Y
[09:37] 90% AP

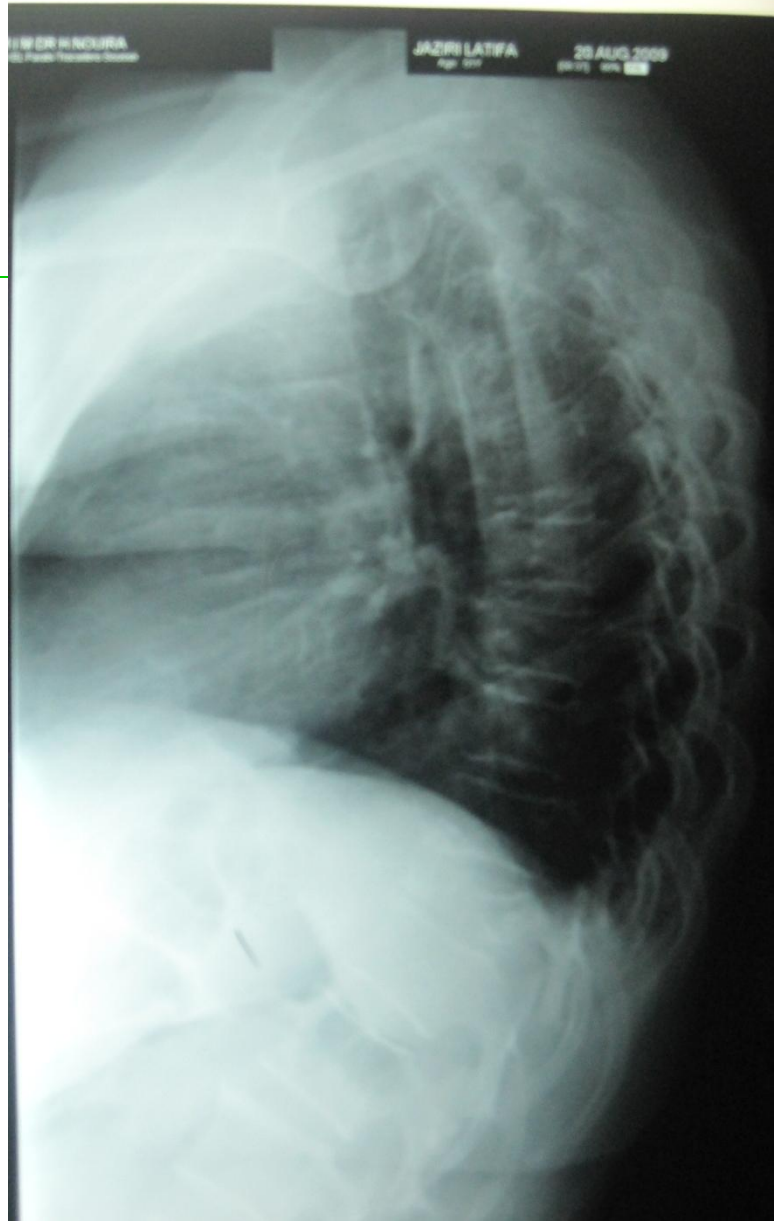
JAZIRI LATIFA
20.AUG.2009

Age : 51Y
[11:02]
Debout

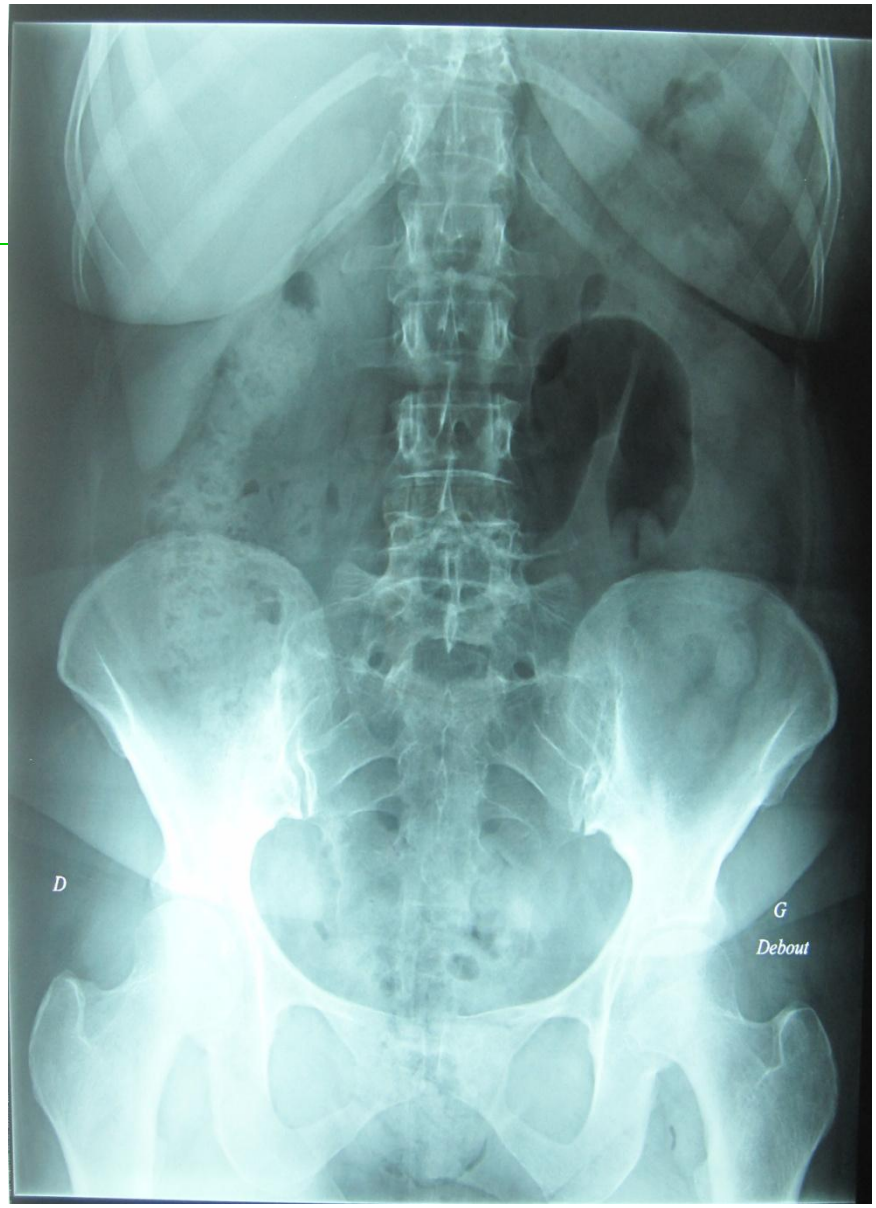
D
G
Debout

# Biologie

- VS 5/20 CRP 2,18 mg/L
- NFS : Hb 12,3g%ml, GB 7200/mm$^3$, Plq 198000/mm$^3$
- Créatinine 68 µmol/L
- Calcémie : 2,26 mmol/L
- Phosphorémie : 1,02 mmol/L
- Phosphatases alcalines : 74 UI/L

- Quels sont les problèmes posées par cette patiente ?
- Quels sont les diagnostics à évoquer ?
- Comment explorer cette patiente pour arriver au diagnostic étiologique ?