


The image shows the exterior of a hospital building. The main sign on the facade reads "SERVICE DES URGENCES" in large, pink, capital letters. Above it, there is Arabic text in pink. In the foreground, there is a white sign with Arabic and French text: "مصارف الإسعاف" and "RESERVE POUR LES AMBULANCES". Several people are visible near the entrance, and a motorcycle is parked in the foreground. The overall scene is brightly lit, possibly due to overexposure or a light flare.

CAS CLINIQUE 1



Une femme âgée de 40 ans s'est présentée aux urgences pour une douleur atroce au niveau de la cheville suite a une torsion brutale.

L'examen physique montre un œdème important au niveau de la cheville ,douleur exquise à la palpation en regard de la malléole interne et de l'extrémité proximal du péroné.





Medial Malleolus Fracture



4.30mm



Medial Clear Space

7.10mm

Tio-fib Clear Space:
Normal < 5mm

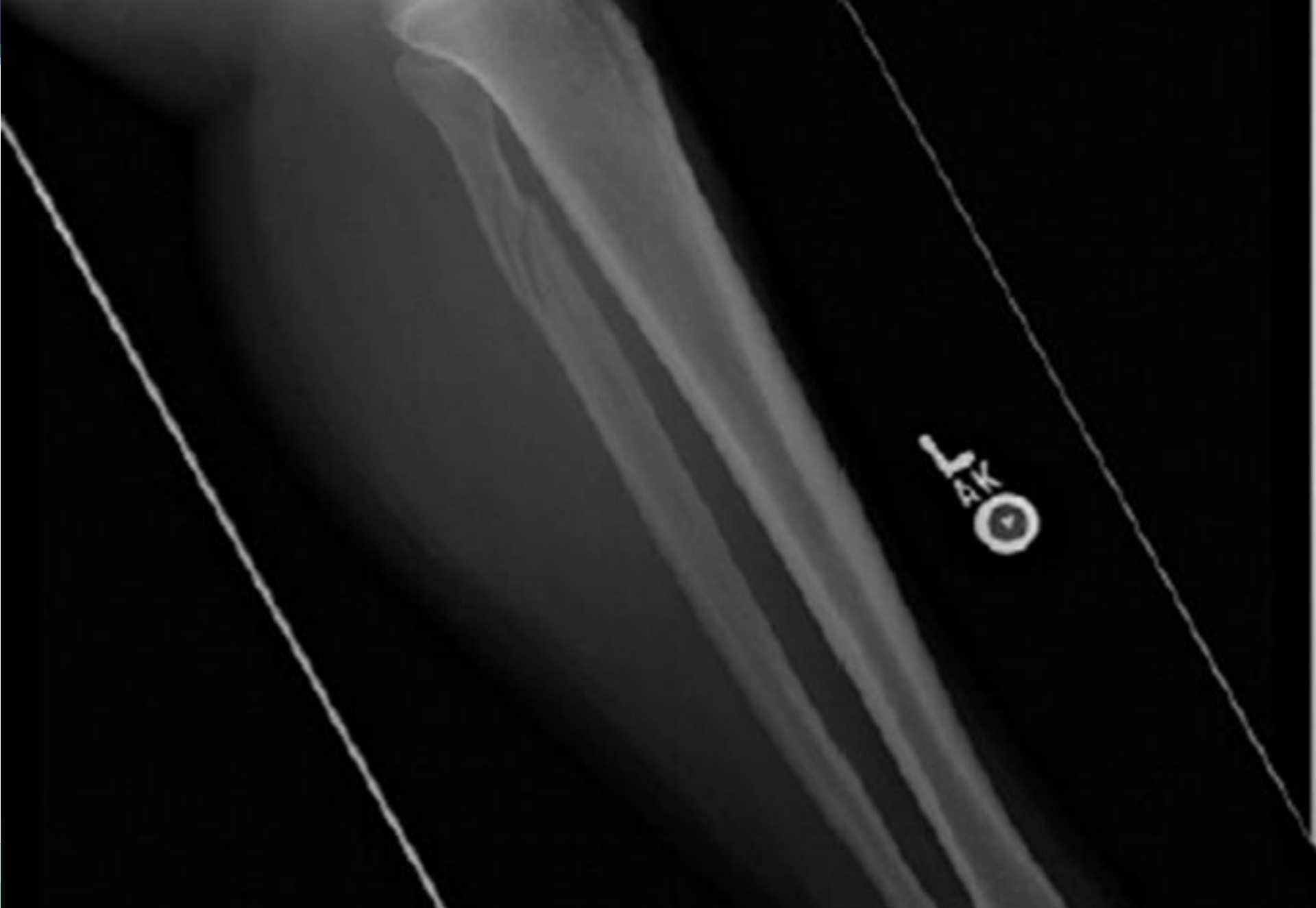

The image shows the exterior of a hospital building. The main sign on the facade reads "SERVICE DES URGENCES" in large, pink, capital letters. Above it, there is Arabic text in pink. In the foreground, there is a white sign with Arabic text and the French phrase "RESERVE POUR LES AMBULANCES". Several people are visible near the entrance, and a motorcycle is parked in the foreground. The overall scene is brightly lit, suggesting daytime.

DIAGNOSTIC

المرکز الطبي
SERVICE DES URGENCES

fx de la malléole interne avec élargissement
de la syndesmose antérieure.



The image shows the exterior of a hospital building. The main sign on the facade reads "SERVICE DES URGENCES" in large, pink, capital letters. Above it, there is Arabic text in pink. In the foreground, there is a white sign with Arabic text and the French phrase "RESERVE POUR LES AMBULANCES". Several people are visible near the entrance, and a motorcycle is parked in the foreground. The overall scene is brightly lit, suggesting daytime.

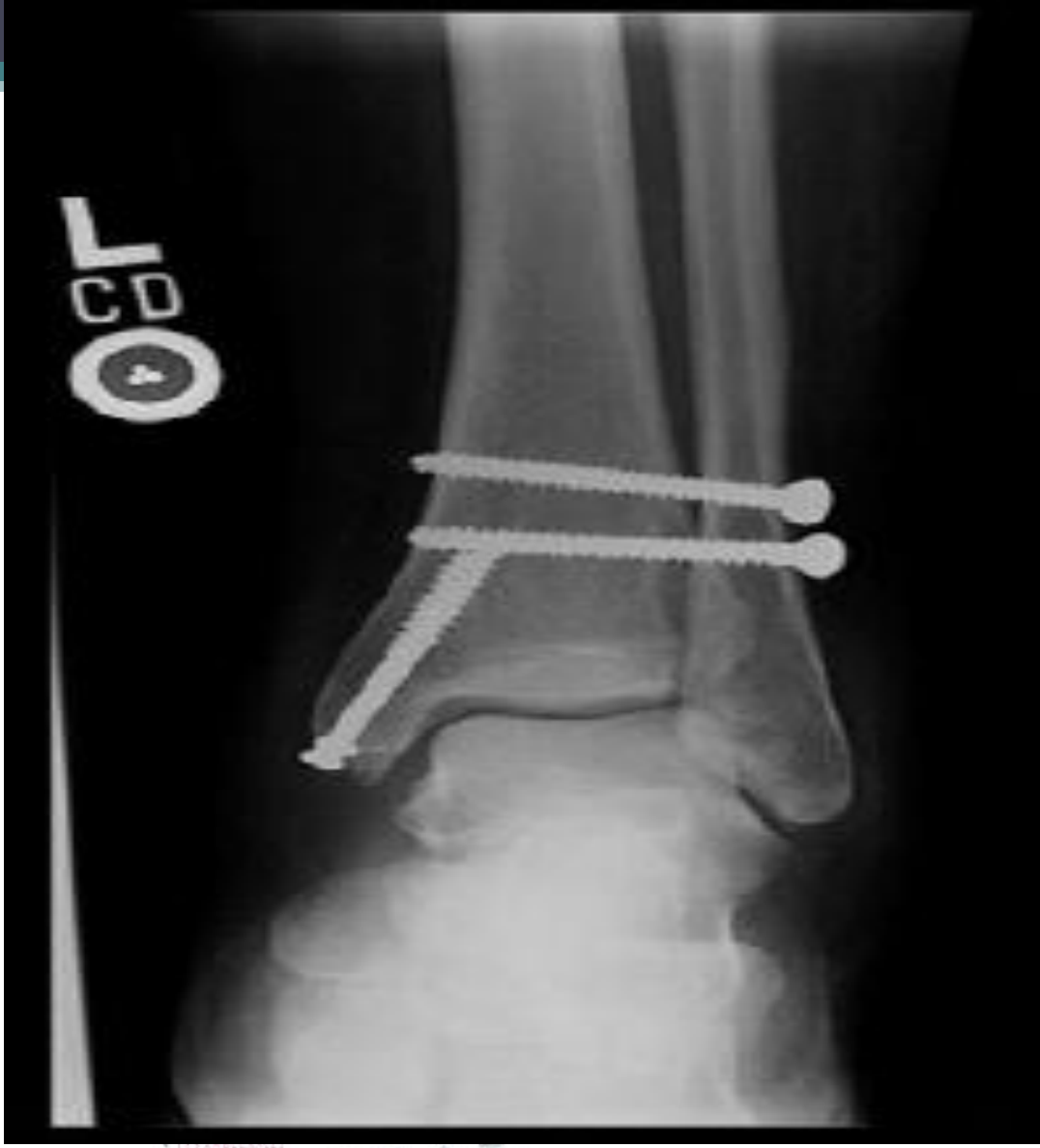DIAGNOSTIC

fx en spirale de la partie proximale de la fibula.

المرکز الطبي
SERVICE DES URGENCES

CAT

مستشفى
مبارك الاسعاف
RESERVE POUR
LES AMBULANCES



المرکز الطبي
SERVICE DES URGENCES

Rx post réduction et fixation interne.

مستشفى
مبارك الاسماعيل
RESERVE POUR
LES AMBULANCES

- La fracture de Maisonneuve est une fracture instable de la cheville. Elle s'agit d'une association d'une fracture de la partie proximale de la fibula et d'une lésion de la malléole interne ,du ligament deltoïde ou de la syndesmose tibio-fibulaire. Elle est causée par une éversion de la cheville.
- En cas de lésion de la malléole interne , la partie proximale de la fibula devrait être toujours examinée .
- Il s'agit d'une lésion instable qui nécessite dans la majorité des cas une réduction a ciel ouvert et une fixation interne.