


The image shows the exterior of a hospital building. The main sign on the facade reads "SERVICE DES URGENCES" in large, pink, capital letters. Above this, there is Arabic text in pink script. In the foreground, there is a sign that says "RESERVE POUR LES AMBULANCES" in French and Arabic. Several people are standing near the entrance, and a motorcycle is parked in the foreground. The overall scene is brightly lit, suggesting daytime.

QUIZ 1

Plusieurs patients ont consulté aux urgences pour une céphalée.
L'infirmière de triage vous demande votre avis sur le cas qui a la priorité de prise en charge.



1. Un homme de 52 ans avec une céphalée depuis 8 heures , une pression artérielle de 210/120 mmHg.
2. Une femme de 32 ans, avec une céphalée lancinante grave du coté droit .
3. Une femme de 32 ans qui a subi une ligature des trompes externes sous rachianesthésie se plaint d'une céphalée intense bilatérale surtout à la position assise.
4. Une femme de 32 ans avec une céphalée intense sachant qu'elle souffre d'une méningite séreuse

The background image shows a multi-story hospital building with a white facade and large windows. A sign in Arabic script is visible on the upper part of the building. In the foreground, there is a sign that reads "RESERVE POUR LES AMBULANCES" (Reserve for Ambulances) in French, with Arabic text above it. Several people are standing near the entrance, and a motorcycle is parked in the foreground. The overall scene is brightly lit, suggesting daytime.

1. L'encéphalopathie hypertensive est susceptible d'être le plus urgente des cas présentés.

The image shows the exterior of a hospital building. The main sign on the facade reads "SERVICE DES URGENCES" in large, pink, capital letters. Above this, there is Arabic text in pink script. In the foreground, there is a sign that says "RESERVE POUR LES AMBULANCES" in French, with Arabic text above it. Several people are visible near the entrance, and a motorcycle is parked in the foreground. The overall scene is brightly lit, suggesting daytime.

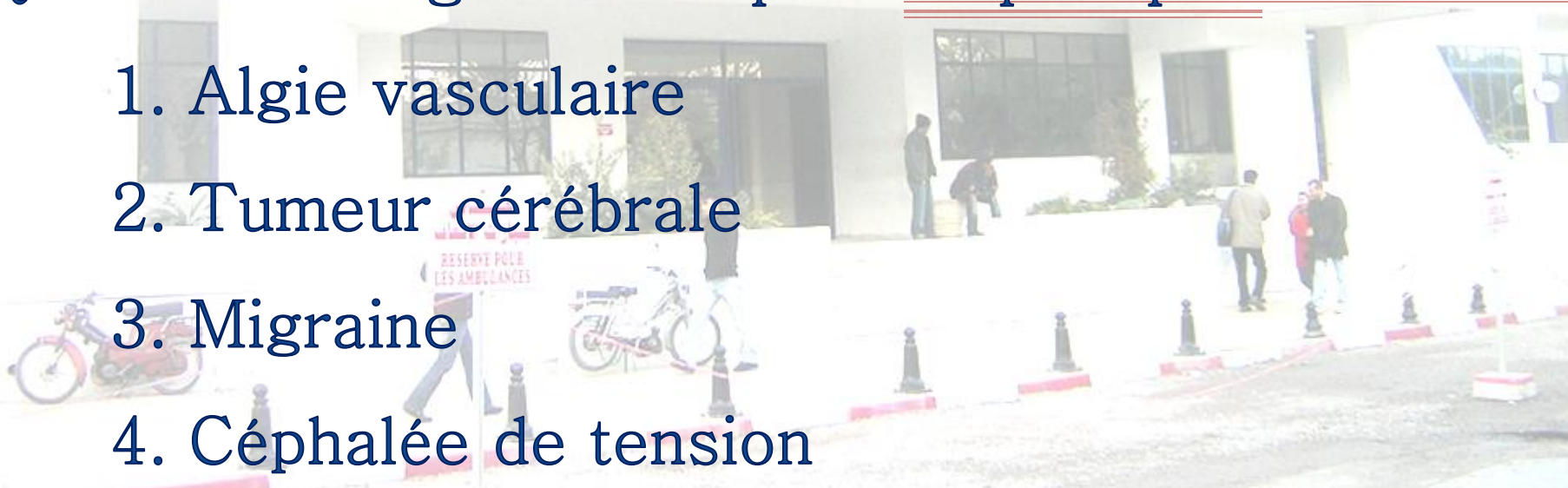QUIZ 2




Une femme de 22 ans se plaint d'une céphalée d'une durée de 2 heures qui est décrite comme unilatérale et pulsatile avec des nausées, de photophobie, et de phonophobie.

Quel est le diagnostic le plus le plus probable ?

1. Algie vasculaire
2. Tumeur cérébrale
3. Migraine
4. Céphalée de tension



The background image shows a multi-story hospital building with a white facade. A prominent sign in Arabic script is visible above the entrance, and below it, a sign in French reads "SERVICE DES URGENCES". In the foreground, there is a sign that says "RESERVE POUR LES AMBULANCES" (Reserve for Ambulances). Several people are seen walking near the entrance, and a motorcycle is parked in the lower left. The overall scene is brightly lit, suggesting daytime.

3. Les migraines sont décrites comme unilatérales et pulsatiles avec nausées, photophobie, et /ou phonophobie.

The image shows the exterior of a hospital building. At the top, there is a sign in Arabic script. Below it, a large sign reads "SERVICE DES URGENCES" in French. In the center, the words "QUIZ 3" are written in large, bold, red letters. At the bottom of the building, there is a sign that says "RESERVE POUR LES AMBULANCES" in French, with Arabic text above it. Several people are visible near the entrance, and a motorcycle is parked in the foreground.

QUIZ 3


Une femme de 34 ans est admise au service d'urgence pour céphalée décrite comme «le pire mal de tête de sa vie».

Elle a une certaine léthargie, photophobie et raideur de la nuque.

Une ponction lombaire est effectuée après examen du fond d'œil.

- Quel est l'élément trouvé dans le LCR le plus évocateur d'une hémorragie sous arachnoïdienne ?

1. Les globules rouges
2. Les globules blancs
3. hypertension intra crânienne
4. Xanthochromie

The background image shows the exterior of a hospital building. A large sign in Arabic script is visible at the top, and below it, a sign in French reads "SERVICE DES URGENCES". In the foreground, there is a sign that says "RESERVE POUR LES AMBULANCES" (Reserve for ambulances). Several people are standing near the entrance, and a motorcycle is parked in the lower left. The overall scene is brightly lit, suggesting daytime.

4. La xanthochromie dans le liquide céphalorachidien est le signe le plus évocateur d'une hémorragie méningée.