


08/02/2013

DR A.BELAID



CPU CASE



- **Patient de sexe masculin**
- **Agé de 66 ans**
- **Sans antécédents pathologiques**

## MOTIF DE CONSULTATION

**Douleur thoracique retro sternale à type de brûlure survenant au repos il y a 3 H de façon continue irradiant aux deux membres supérieurs et à la région inter scapulaire associée à des sueurs profuses et des lipothymies non sensible à la palpation.**

# FACTEURS DE RISQUE

- Pas de HTA
- Pas de diabète
- Pas de dyslipidémie
- Tabac : 40 PA ( sevré il y a 4ans )
- Frère coronarien

# EXAMEN CLINIQUE

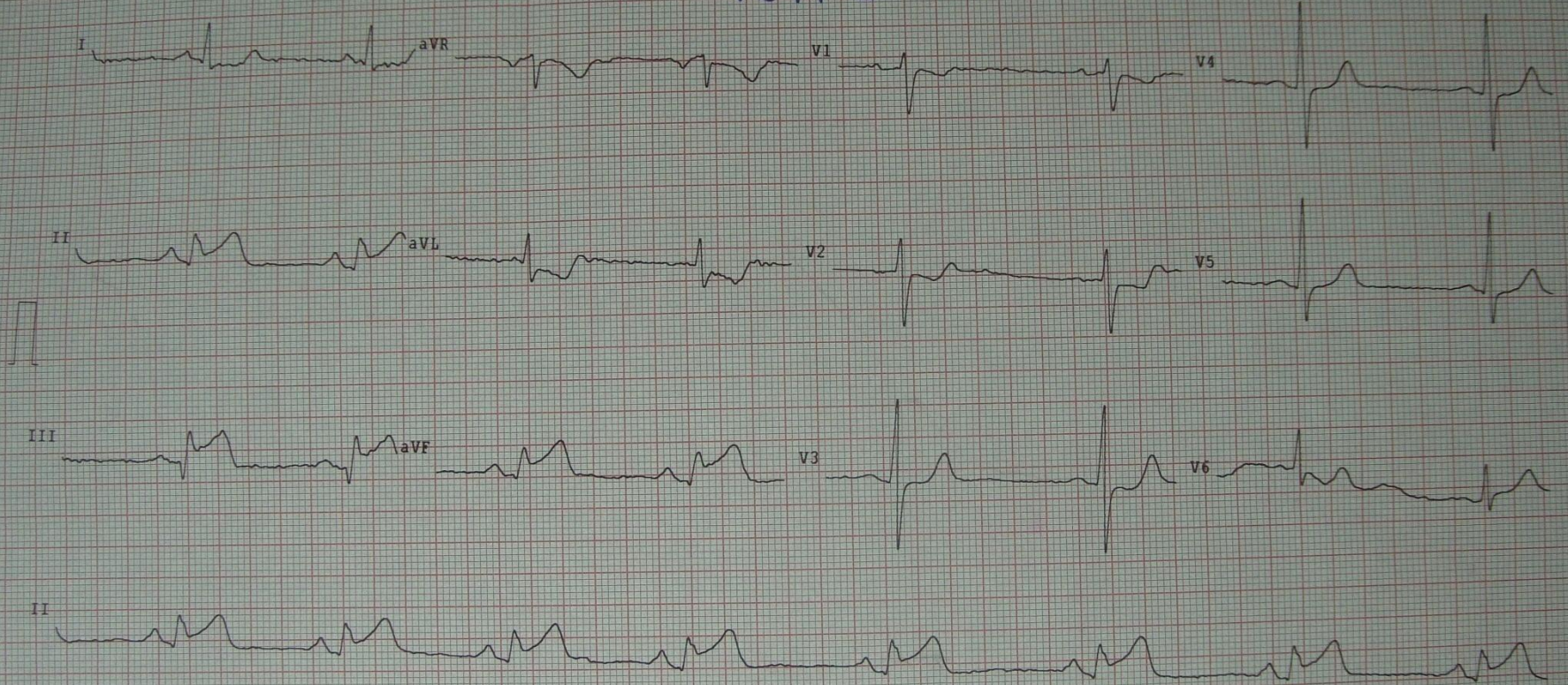
- **TA : 10/6    FC : 50 bpm    FR : 18    T° : 37°C**
- **Ex cardio-vx : BDC bien perçus - Pas de souffles ni BSA - pouls périphériques présents et symétriques – pas de signes d'IC**
- **Ex pleuro-pulmonaire : Eupnéique – pas de râles**
- **Ex des membres : Mollets souples**

# AU TOTAL

- **Sujet jeune de 66 ans sans antécédents pathologiques ayant 2 facteurs de risque ( tabac, hérédité coronaire) consulte pour DT survenant au repos de façon continue durant 3 H à type de brulure irradiant vers les MS et la région inter scapulaire associée à des sueurs et des lipothymies non sensible à la palpation.**
- **Ex clinique sans anomalies : apyrétique- eupnéique – pas de souffles – pas de râles**
- **SCORE DOULEUR : 3 (classe 1)**
- **TIMI : 3**

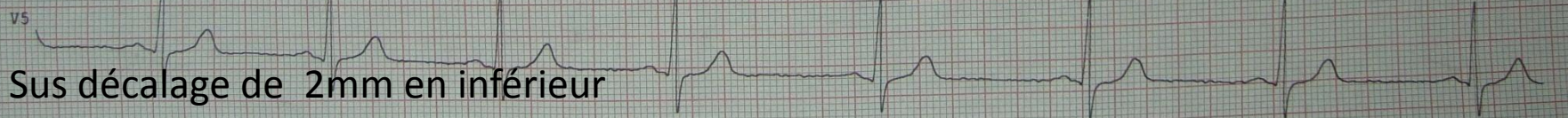
# ECG

42R 10min



RRS à 50 BPM

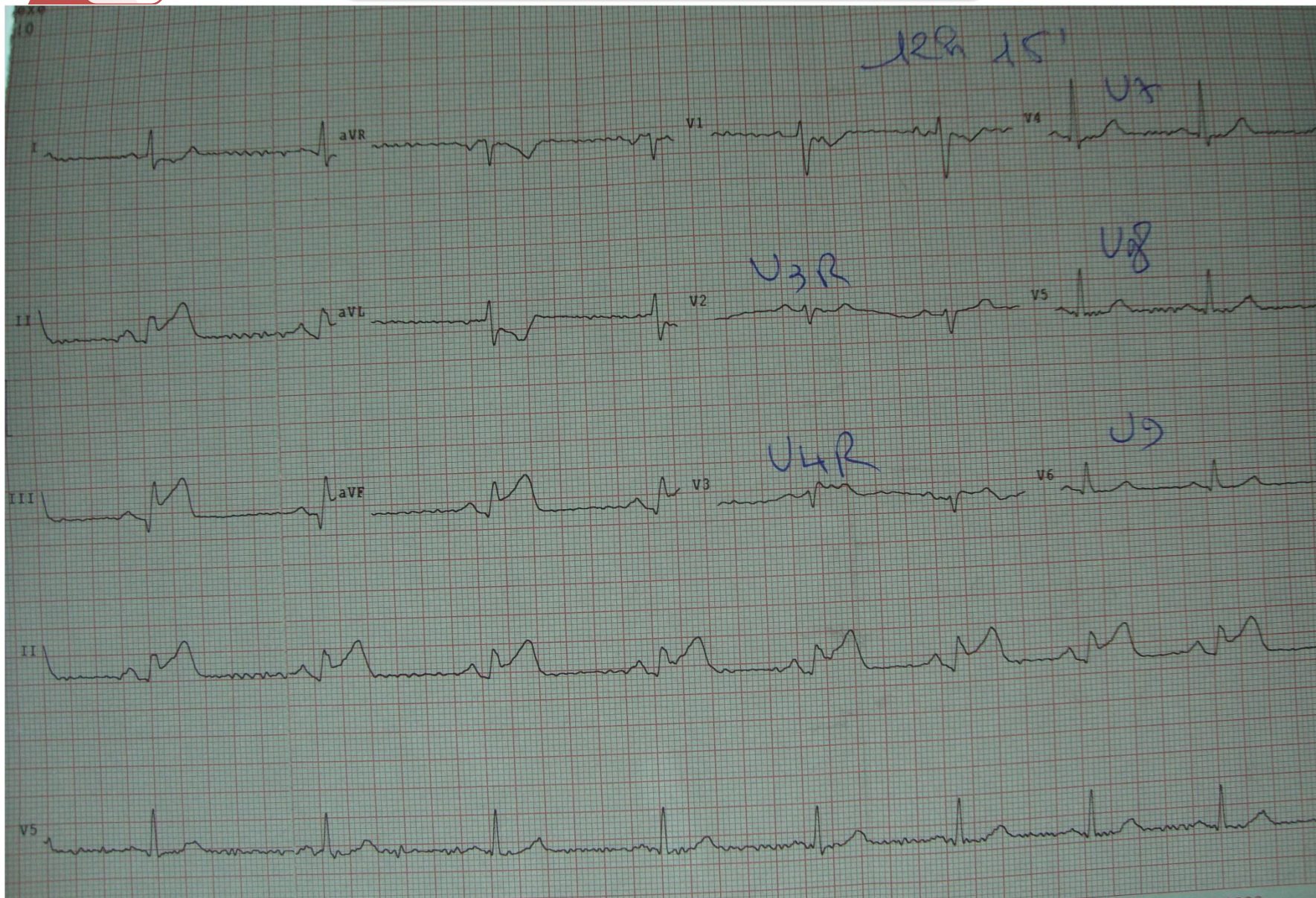
Axe en D1



Sus décalage de 2mm en inférieur

Signe de miroir en latéral

# ECG





# CAT EN URGENCE

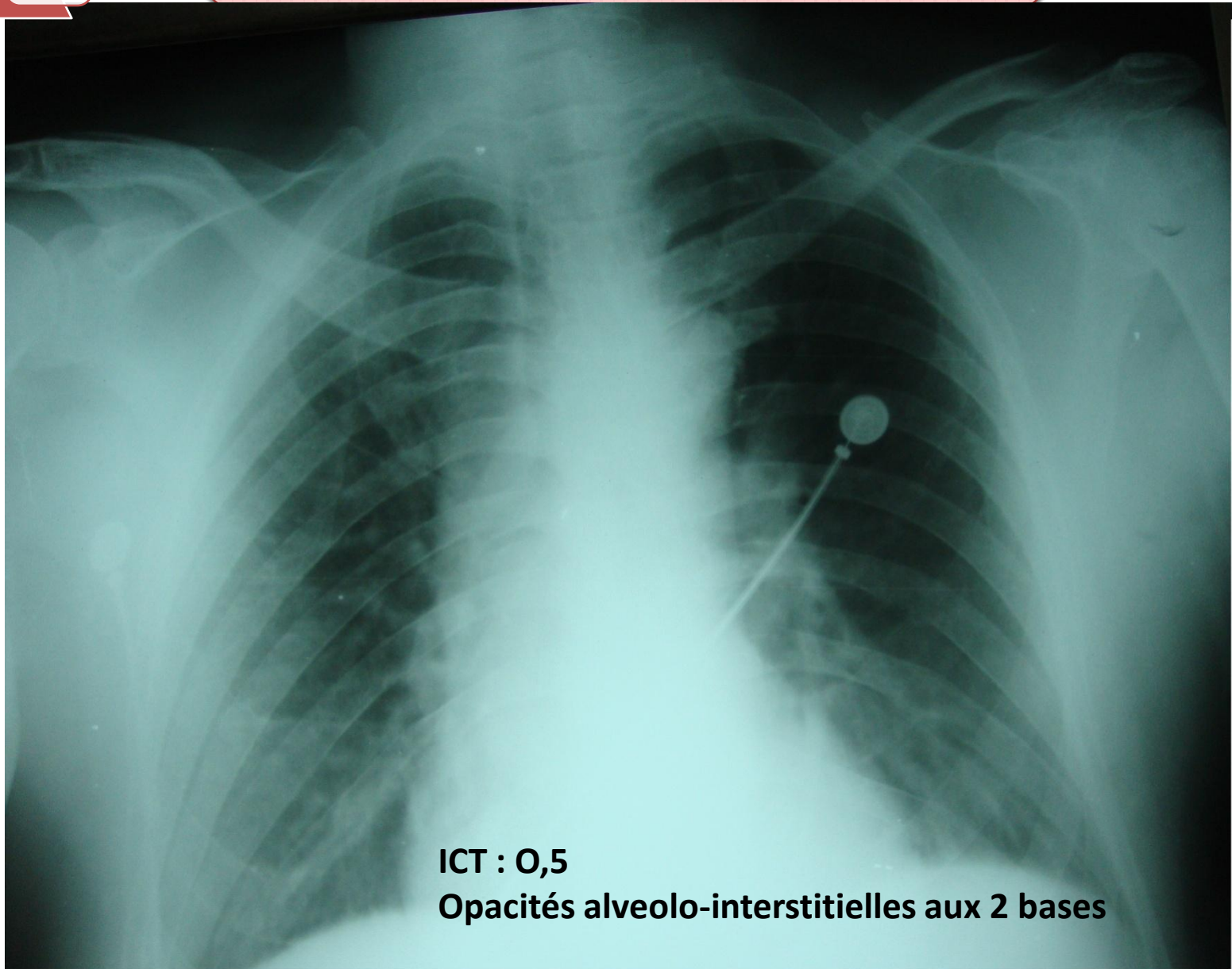
- Abord veineux + MONITORAGE
- ASPEGIC 250 mg IV
- Héparine 70 mg IV
- Pidogrel 4 comprimés per os
- Reperfusion le plus tôt possible



décision d'angioplastie primaire

CPU  
CASE

# RADIOGRAPHIE THORAX



ICT : 0,5

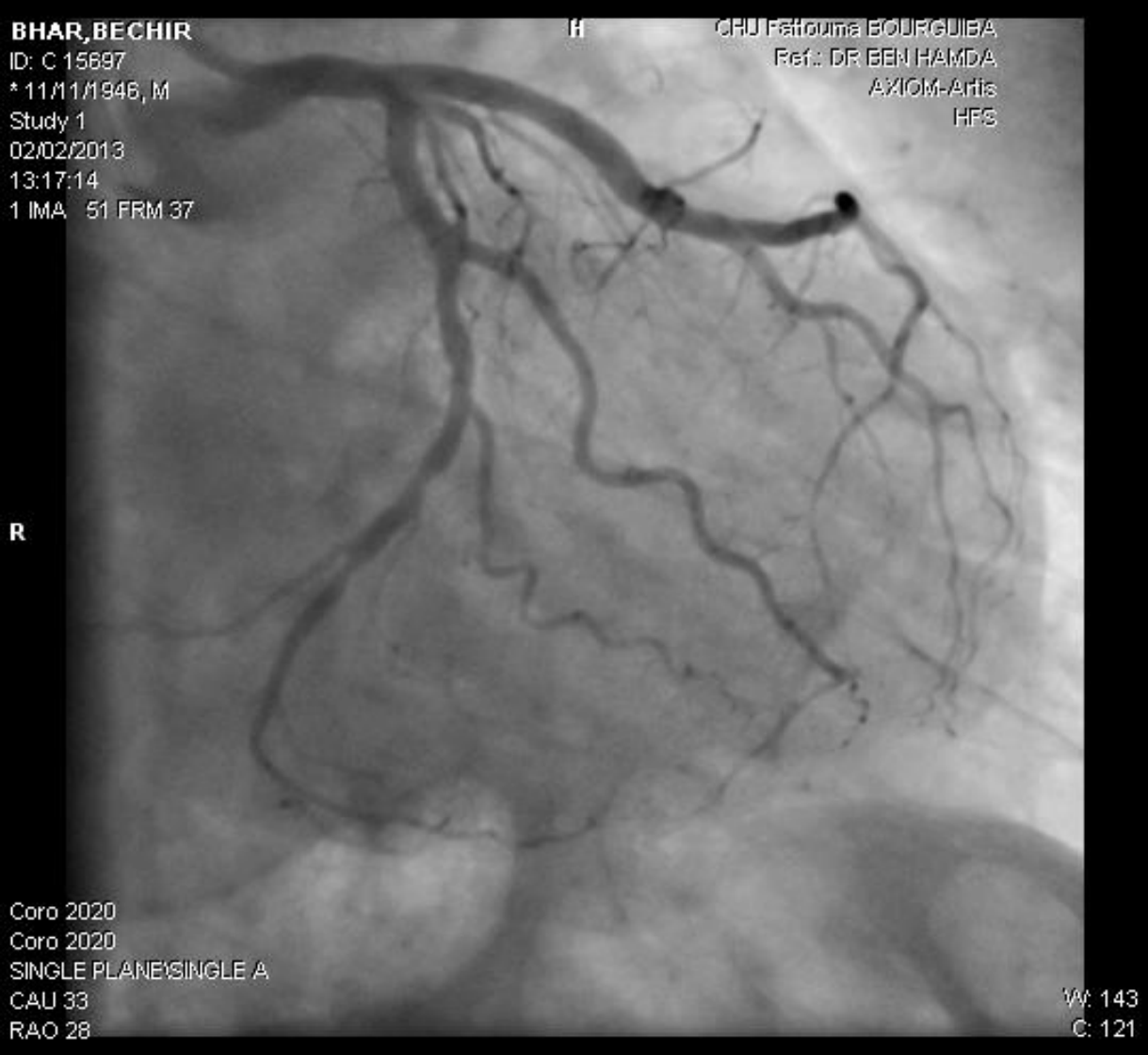
Opacités alveolo-interstitielles aux 2 bases

# BILANS

- CREATENINE = 102
- GLYCEMIE = 8.1
- TROPONINE = 4.741      48.5



# CORONAROGRAPHIE



BHAF, BECHIF

ID: C 15697

\* 11/11/1946, M

Study 1

02/02/2013

13:38:07

1 IMA 101 FFM 73

H

CHU Fatouma BOURGUIBA

Ref.: DR BEN HAMDA

AXIOM-Artis

HFS

R



**OCCLUSION  
COMPLETE DE  
LA CORONAIRE  
DROITE**

Coro 2020

Coro 2020

SINGLE PLANE/SINGLE A

CAU 1

LAO 22

W: 143

C: 128

BHAF, BECHIF

ID: C 15697

\* 11/11/1946, M

Study 1

02/02/2013

13:45:17

1 IMA 27 FFM 1

H

CHU Fattouma BOURGUIBA

Ref.: DR BEN HAMDA

AXIOM-Artis

HFS

R



**STENT**

Coro 2020

Coro 2020

SINGLE PLANE/SINGLE A

CAU 1

LAO 22

W: 143

C: 128

BHAP, BECHIF

ID: C 19697

\* 11/11/1946, M

Study 1

02/02/2013

13:51:00

1 IMA 80 FRM 28

H

CHU Fattouma BOURGUIBA

Ref.: DR BEN HAMDA

AXIOM-Artis

HFS

R

# APRES ANGIOPLASTIE

Coro 2020

Coro 2020

SINGLE PLANE/SINGLE A

CAU 1

LAO 22

W: 143

C: 128

# EVOLUTION ECG

