

**Présenté par: DR HAMADI CHOUCANE**

**le 18/04/2014**





- **Sexe : féminin**
- **Age : 63 ans**
- **Profession :FF**
- **Antécédents : Arthrose (opérée pour hernie discale)**



## MOTIF DE CONSULTATION

**Douleur de l'épaule gauche de durée 3h irradiant vers le membre supérieur gauche associée à des vomissements.**



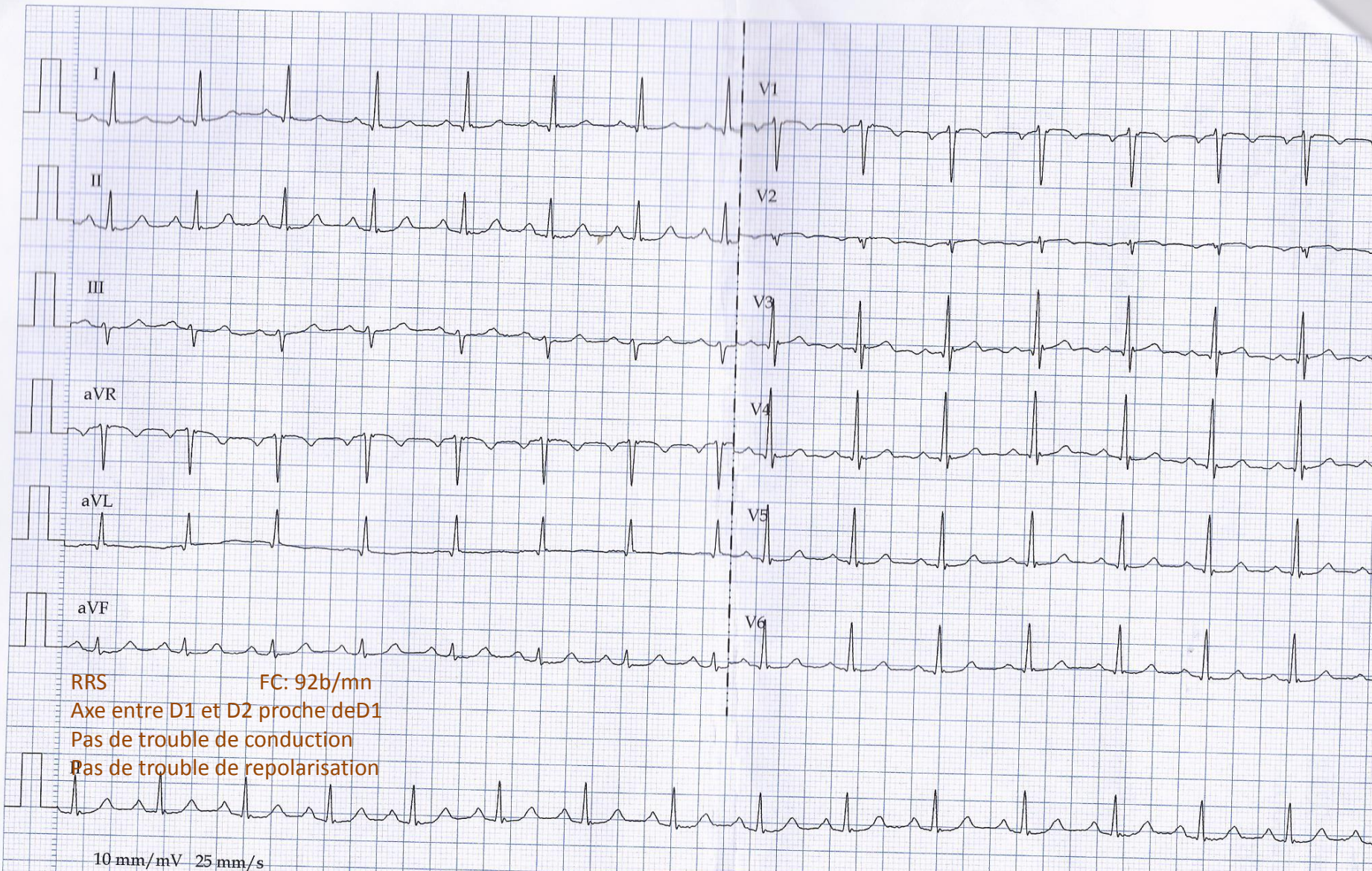
## FACTEURS DE RISQUE


- **HTA** depuis 2 ans
- **Diabète** depuis 2 ans
- **Dyslipidémie** depuis 2 ans
- Pas du tabac
- Pas d'hérédité coronaire



# EXAMEN CLINIQUE

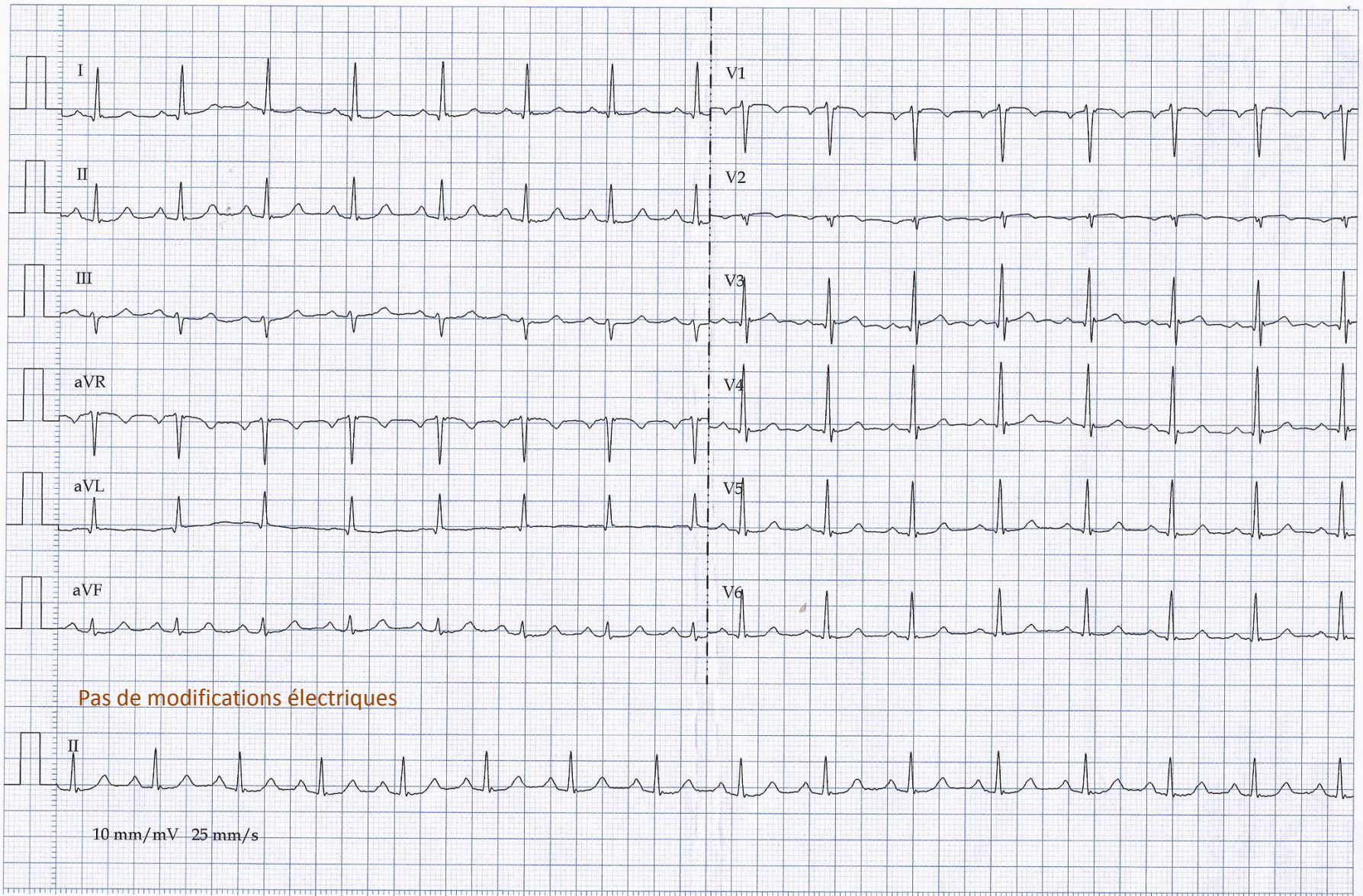
- **TA : 130/70      FC : 73      FR : 18      T° : 37°C**
- **Ex cardio-vx : BDC bien perçus - Pas de souffles ni BSA – pas de frottement péricardique - pouls périphériques présents et symétriques – pas de signes d'IC**
- **Ex pleuro-pulmonaire : Eupnéique – pas de râles**
- **Ex des membres : Mollets souples**





# BIOLOGIE

- **Na<sup>+</sup> : 148    K<sup>+</sup> : 4,61**
- **Urée : 6,4    créât : 67**
- **GB : 8900    HB : 13,3**
- **CRP : 2,38**
- **CPK : 128**
- **Troponine : T1 < 0,01**  
**T2 < 0,01**





CPU  
CASE



CAT

**TT ANTALGIQUE  
RETOURS A DOMICILE**



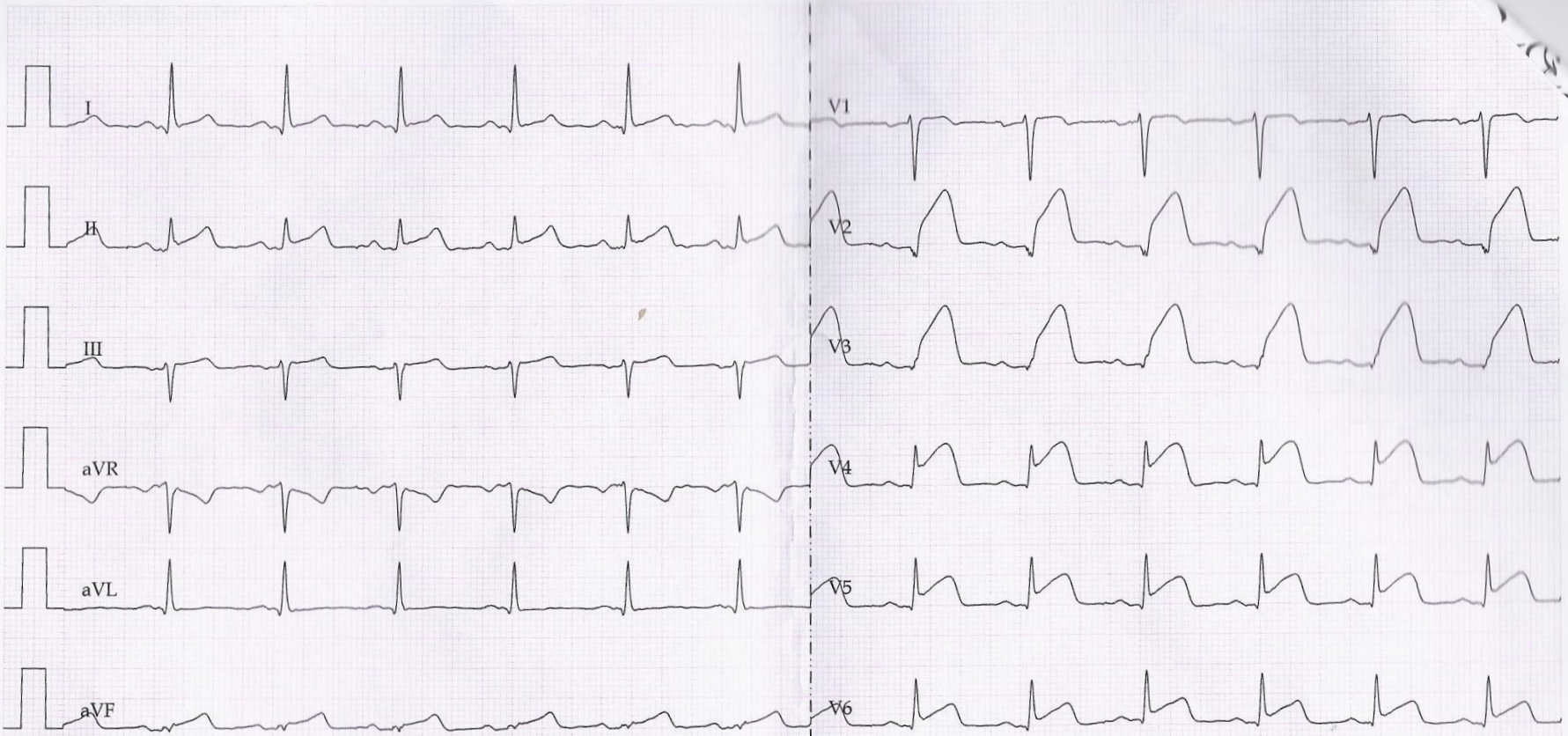
CPU  
CASE

## MOTIF DU 2eme CONSULTATION

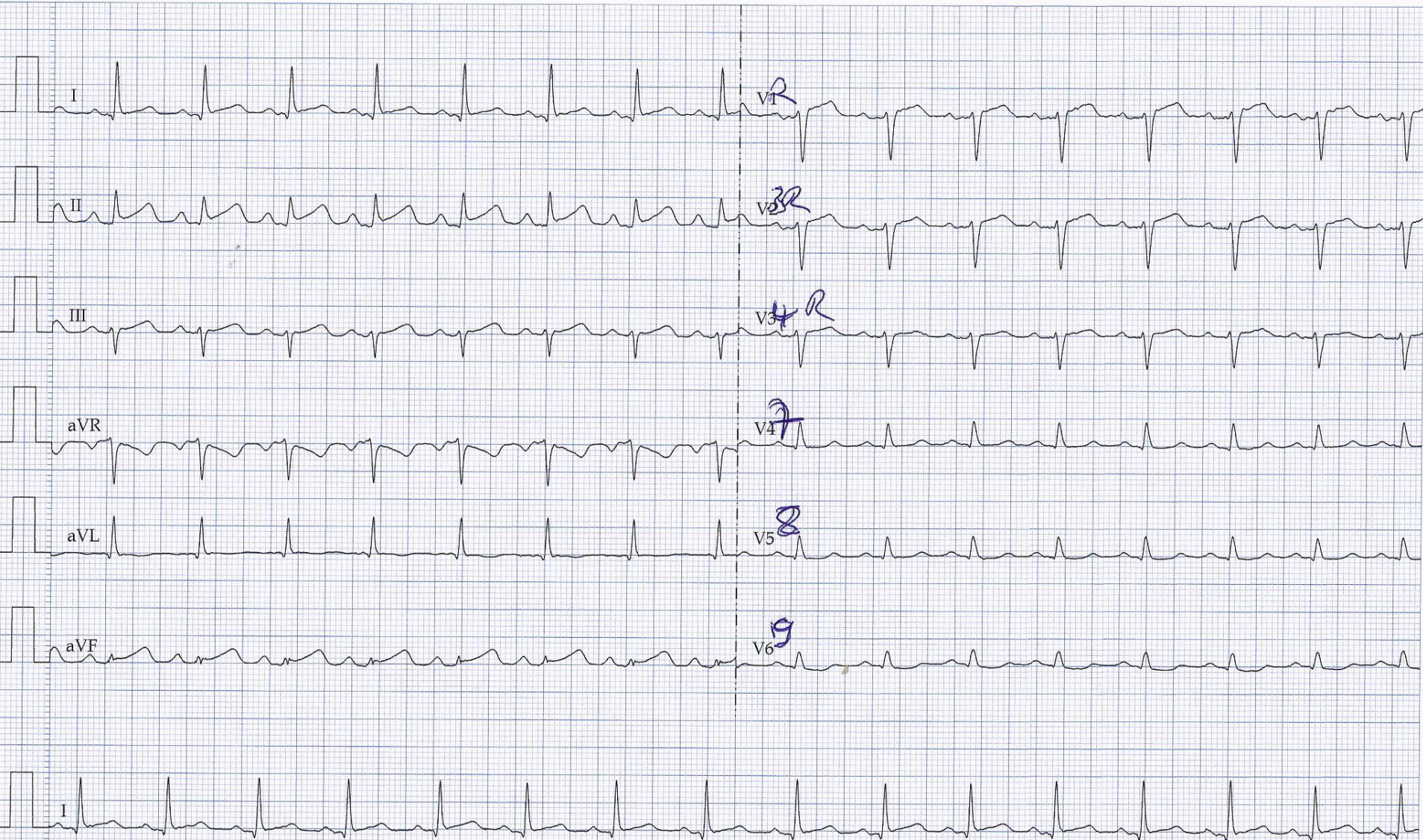
Après 3 jours

**Douleur de l'épaule gauche irradiant vers le membre supérieur gauche devenant plus intense évoluant depuis 3h associé à des vomissements.**

- **HTA** depuis 2 ans
- **Diabète** depuis 2 ans
- **Dyslipidémie** depuis 2 ans
- Antécédents : **Arthrose** (opérée pour hernie discale)
- 3jours avant :
  - 2ECG sans anomalies
  - 2troponines négatives



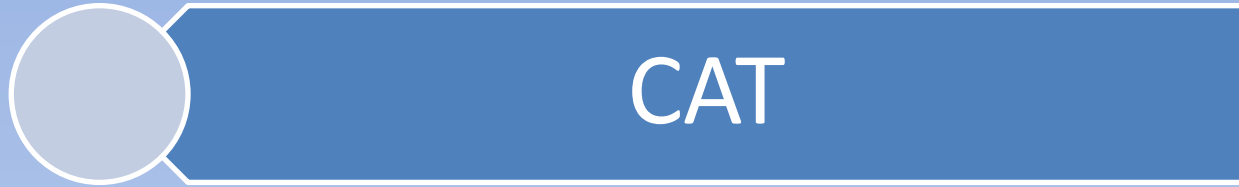RRS FC:80  
Axe en D1  
Pas de trouble de conduction  
ST + en septoapical / inférieur





CAT

- MONITORAGE
- 250 ASPEGIC IVD
- 1 mg/kg HEPARINE IVD
- 300 mg PIDOGREL per os



# **ANGIOPLASTIE PRIMAIRE**

# CORONAROGRAPHIE

CPU  
CASE

tifa  
4

Da: 11/02/2014

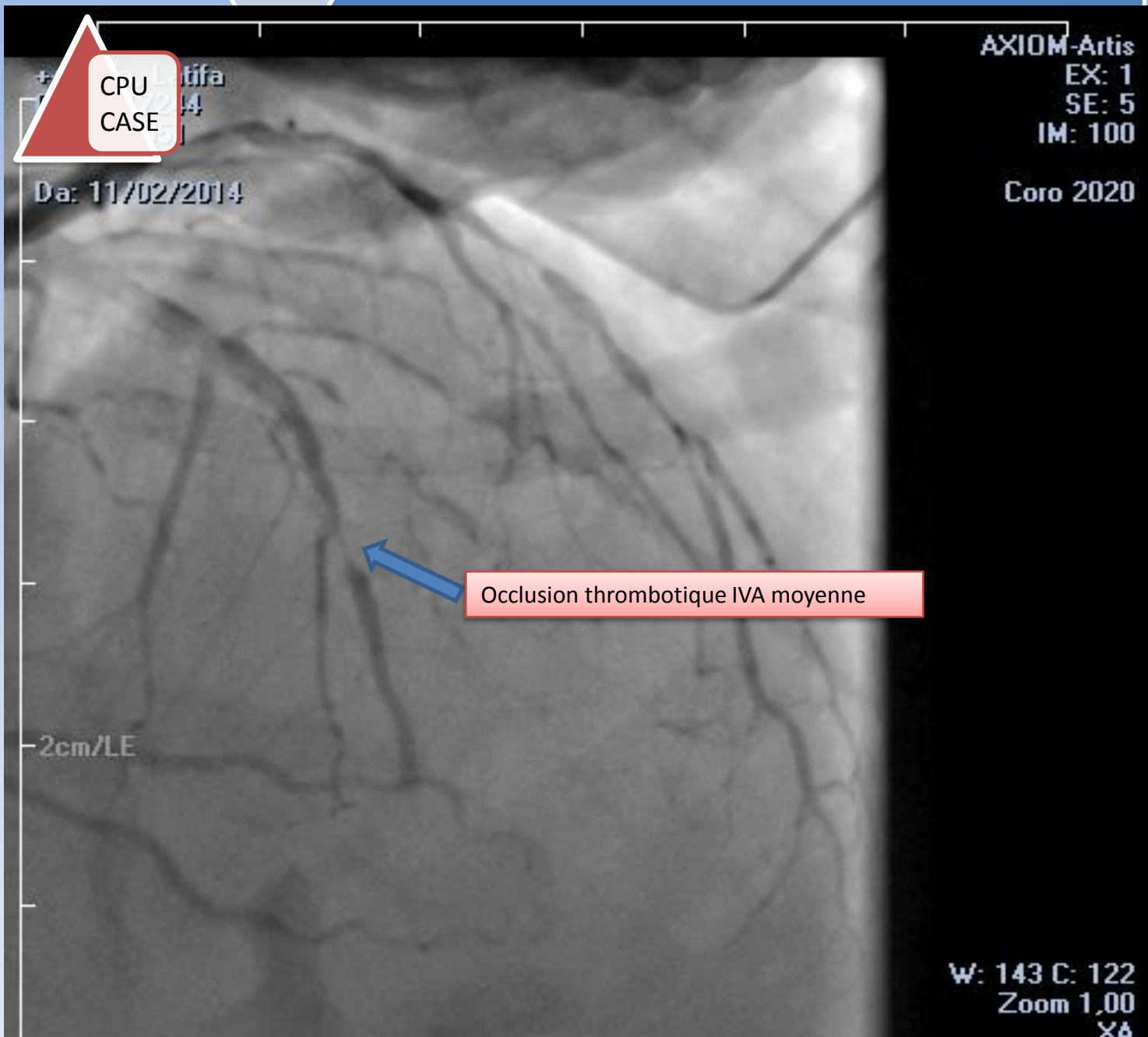
AXIOM-Artis  
EX: 1  
SE: 5  
IM: 100

Coro 2020

Occlusion thrombotique IVA moyenne

2cm/LE

W: 143 C: 122  
Zoom 1,00  
XA



CPU  
CASE

# CORONAROGRAPHIE

MION-Artis  
E: 1  
SE: 9  
IM: 1/41

29/05/1951

Da: 11/02/2014

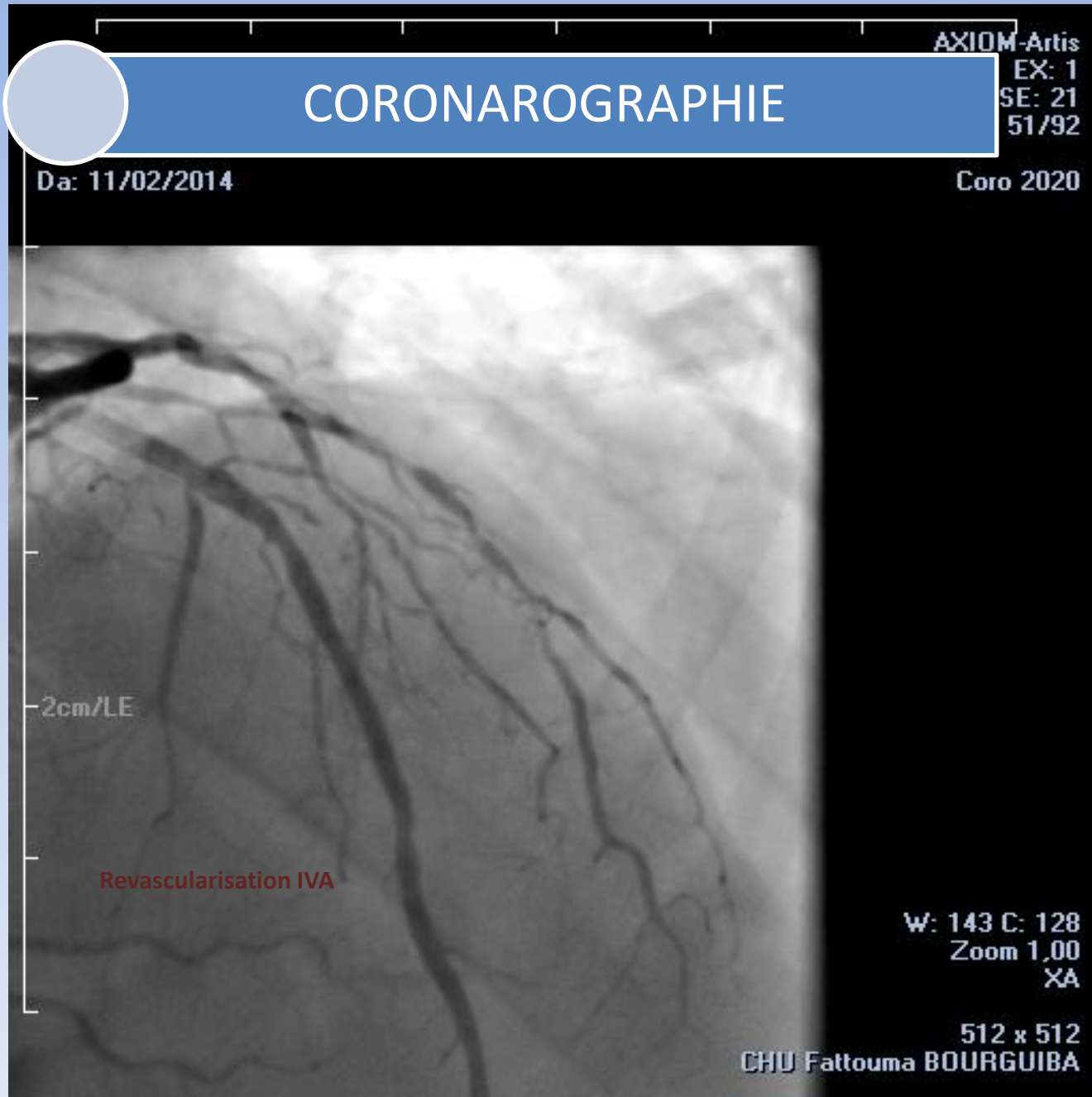
Coro 2020

2cm/LE

Stent →



CPU  
CASE



AXIOM-Artis  
EX: 1  
SE: 21  
51/92

# CORONAROGRAPHIE

Da: 11/02/2014

Coro 2020

2cm/LE

Revascularisation IVA

W: 143 C: 128  
Zoom 1,00  
XA

512 x 512  
CHU Fattouma BOURGUIBA

# CORONAROGRAPHIE

CPU  
CASE

CORD 17244  
29/05/1951

Da: 11/02/2014

Artis  
X: 1  
SE: 1  
IM: 24/61

Coro 2020

Sténose 50-60% CD



2cm/LE

W: 146 C: 126  
Zoom 1,00  
XA

512 x 512  
CHU Fattouma BOURGUIBA